На правах рукописи

САЛЮКОВ РОМАН ВЯЧЕСЛАВОВИЧ

ЛУЧЕВЫЕ И ФУНКЦИОНАЛЬНЫЕ МЕТОДЫ ДИАГНОСТИКИ УРОЛОГИЧЕСКИХ ОСЛОЖНЕНИЙ ТРАВМАТИЧЕСКОЙ БОЛЕЗНИ СПИННОГО МОЗГА И ИХ ЛЕЧЕНИЕ

3.1.25. Лучевая диагностика
3.1.13. Урология и андрология

АВТОРЕФЕРАТ

диссертации на соискание ученой степени

доктора медицинских наук

Москва – 2023

Работа выполнена в Федеральной государственном бюджетном учреждении «Российский научный центр рентгенорадиологии» Министерства здравоохранения Российской Федерации

Научные консультанты:
доктор медицинских наук, профессор **Котляров Петр Михайлович**
доктор медицинских наук, профессор **Павлов Андрей Юрьевич**

Официальные оппоненты:
- доктор медицинских наук, профессор **Синицын Валентин Евгеньевич**, ФГБОУ ВО «Московский государственный университет имени М.В. Ломоносова», факультет фундаментальной медицины, кафедра лучевой диагностики и терапии, заведующий кафедрой

- доктор медицинских наук, профессор **Амосов Александр Валентинович, ФГАОУ** ВО «Первый Московский государственный медицинский университет имени И. М. Сеченова» Минздрава России (Сеченовский Университет), Институт урологии и репродуктивного здоровья человека, профессор Института

- доктор медицинских наук, профессор **Гвоздев Михаил Юрьевич**, ФГБОУ ВО «Московский государственный медико-стоматологический университет имени А.И. Евдокимова» Минздрава России, кафедра урологии, профессор кафедры

Ведущая организация: ФГБУ "Национальный медицинский исследовательский центр высоких медицинских технологий - Центральный военный клинический госпиталь имени А.А. Вишневского" Минобороны России

Защита диссертации состоится «27» июня 2023 г. в 13.00 часов на заседании диссертационного совета 21.1.056.01 при ФГБУ «Российский научный центр рентгенорадиологии» Минздрава России по адресу: 117997, Москва, ул. Профсоюзная, д.86.

С диссертацией можно ознакомиться в библиотеке и на сайте ФГБУ «Российский научный центр рентгенорадиологии» Минздрава России по адресу: 117997, Москва, ул. Профсоюзная, д.86 и на сайте http//www.rncrr.ru

Автореферат разослан « » мая 2023 г.

Ученый секретарь диссертационного совета,
доктор медицинских наук, профессор З.С. Цаллагова

ОБЩАЯ ХАРАКТЕРИСТИКА РАБОТЫ

Актуальность темы исследования

Наиболее клинически тяжелым и прогностически неблагоприятным последствием травмы спинного мозга (ТСМ) является нейрогенная дисфункция нижних мочевыводящих путей (НДНМП). Последняя развивается у 81% больных, перенесших ТСМ и остается одним из основных проявлений травматической болезни спинного мозга (ТБСМ) на протяжении всей их последующей жизни [Stover S.L., 1999; Иванова Г.Е., 2010; Theisen K.M., 2020].

Важное медицинское и социальное значение имеет не только сама НДНМП, но и ее последствия в виде грозных нарушений функции верхних мочевыводящих путей (ВМП), приводящих к развитию хронической болезни почек [Крупин В.Н., 2005]. Осложнения НДНМП были и остаются наиболее частой причиной повторных госпитализаций пациентов с травматической болезнью спинного мозга [Cardenas D.D. 2004; Skelton F., 2015; Касян Г.Р., 2020]. Частота госпитализаций с урологическими осложнениями составляет от 28 до 45% случаев в течение первого года после травмы спинного мозга [DeJong, G., 2013; Gabbe B.J., 2016; Skelton F., 2019] и увеличивается до 59% в последующие 6-10 лет наблюдения [Dryden D., 2004; Middleton J., 2004]. Общая смертность при ТБСМ от урологических причин в 12 раз выше общепопуляционной [Savic G., 2017; Kriz J., 2021].

Особенностью урологических осложнений при ТБСМ является их позднее выявление во время манифестации терминального состояния, реабилитация которого часто затруднена и недостаточно эффективна. Позднее выявление урологических осложнений связывают с их атипичным клиническим течением на фоне ТБСМ [Ost M.C., 2006]. В этой связи при появлении нетипичных синдромальных проявлений ТБСМ важным становится применение малоинвазивных и высокоинформативных технологий визуализации, к которым в полной мере относятся современные лучевые методы диагностики.

Несмотря на очевидную важность рутинного применения лучевых методов диагностики мочевыводящих путей при ТБСМ в доступной литературе нами не обнаружено научных исследований с доказательной базой должного уровня, которые бы легли в основу протокола долгосрочного наблюдения за такими пациентами. Имеющиеся рекомендации по наблюдению за больными ТБСМ [Blok B.F., 2022] построены в основном на консенсусе экспертов [Averbeck M.A., 2015]. При том, что ультразвуковая диагностика нейрогенной дисфункции нижних мочевыводящих путей, ранее широко описанная в отечественной и зарубежной литературе [Аляев Ю.Г., 2002; Белашкин И.И. 2008; Шварц П.Г., 2011; Блюденов Д.Н. 2012; Щурова Е. Н., 2012; Cameron A.P., 2012], недостаточно отражена в контексте использования у больных ТБСМ. Имеется незначительное количество работ на небольшом материале наблюдений, посвященных значению других лучевых методов диагностики урологических осложнений, возникающих при НДНМП на фоне

ТБСМ. В основном они касаются компьютерной томографии [Ralte S., 2014; Gajewski J.B., 2018]. Но традиционные рентгенологические методы диагностики при ТБСМ, в частности, уретрография, остаются основным способом визуализации уретральных осложнений [Schäfer W., 2002; Lyu L.A., 2022].

Современный подход к лечению НДНМП при ТБСМ сосредоточен на профилактике осложнений со стороны верхних мочевых путей. Тем не менее, отсутствует единое мнение относительно определения групп больных, наиболее подверженных риску осложнений [Wöllner J., 2011; Leitner L., 2016]. Перспективным направлением в восполнении недостатка знаний в этой области является поиск предикторов таких осложнений на основании показателей лучевых и уродинамических методов диагностики [Amaral D.M., 2019]. Уродинамические исследования НДНМП, в том числе и при ТБСМ, описаны Пушкарем Д.Ю., Касяном Г.Р. (2013), Гаджиевой З.К. (2013), Филипповой Е.В. (2019). В качестве возможных факторов риска изменений ВМП рассматриваются параметры уродинамического исследования, а также структурные изменения стенки мочевого пузыря, выявленные при ультрасонографии [Musco S., 2018; Suksathien, R., 2019]. Однако поиск пороговых значений и предикторов осложнений при ТБСМ требует дальнейших исследований.

Основной целью многих исследований явился поиск эффективных методов диагностики урологических осложнений и улучшение качества жизни при НДНМП как проявления ТБСМ и как предиктора осложнений со стороны ВМП. Работы последних десятилетий показали, что инъекции препаратов ботулинического токсина в детрузор и поперечно-полосатый сфинктер уретры при НДНМП могут значительно улучшать качество жизни, уменьшать частоту манифестации инфекции мочевыводящих путей и выраженность детрузорно-сфинктерной диссинергии [Кузьмин П.В., 2007; Кривобородов Г.Г., 2015]. Однако, опыт применения ботулинического токсина с позиций профилактики многих урологических осложнений при ТБСМ освещен недостаточно [Mazo E., 2007; Ефремов Н.С., 2008; Yalçın S., 2015; Кривобородов Г.Г., 2018; Fang H.A., 2019].

Несмотря на успешное применение современной тактики лечения, НДНМП после травмы спинного мозга остается актуальной проблемой и, в частности, вопросы диагностики и профилактики развивающихся при ТБСМ урологических осложнений. Не существует научного обоснования алгоритма применения лучевых и функциональных методов исследования НДНМП для ранней диагностики возможных урологических осложнений и их предикторов. Продолжается поиск и обоснование эффективных методов профилактики урологических осложнений ТБСМ. Все это предопределило актуальность данной работы.

Цель исследования

Улучшить результаты лучевой диагностики и лечения урологических осложнений травматической болезни спинного мозга.

Задачи исследования

1. Оценить возможности лучевых методов диагностики в выявлении урологических осложнений ТБСМ.
2. Установить предикторы урологических осложнений ТБСМ.
3. Изучить семиотику патологических изменений почек и мочевого пузыря при динамическом ультразвуковом исследовании у пациентов с ТБСМ.
4. Оптимизировать метод ретроградной уретрографии для диагностики уретральных осложнений при ТБСМ.
5. Обосновать применение инъекций ботулинического токсина в детрузор для профилактики развития урологических осложнений ТБСМ.
6. Разработать методику трансперинеальных инъекций ботулинического токсина с ультразвуковой визуализацией поперечно-полосатого сфинктера уретры для лечения больных с нейрогенной дисфункцией нижних мочевыводящих путей, обусловленной ТБСМ.
7. Создать алгоритм применения лучевых и функциональных методов диагностики урологических осложнений при ТБСМ.

Научная новизна

Впервые в результате длительного динамического наблюдения создан и научно обоснован клинический подход к диагностике и профилактике ряда урологических осложнений травматической болезни спинного мозга с применением лучевых и функциональных методов исследования, а также малоинвазивного оперативного лечения инъекциями ботулинического токсина.

На основании длительного ультразвукового мониторинга определены ожидаемые сроки появления постоянных структурных изменений почек и мочевого пузыря после травмы спинного мозга у больных нейрогенными нарушениями мочеиспускания.

Впервые на основании математического анализа установлены предикторы урологических осложнений, которые связаны с показателями уродинамики и определяют необходимость ее регулярного выполнения у пациентов с ТБСМ. Предложен метод профилактики урологических осложнений ТБСМ посредством инъекций ботулинического токсина в детрузор, положительно изменяющих основные уродинамические параметры.

Усовершенствована методика ретроградной уретрографии, позволяющая повысить информативность исследования в выявлении структурных изменений уретры.

Разработана методика трансперинеальных инъекций ботулинического токсина под постоянным ультразвуковым контролем для лечения детрузорно-сфинктерной диссинергии.

Теоретическая и практическая значимость исследования

Разработанный алгоритм периодичности и этапности применения лучевых методов диагностики у пациентов с нейрогенной дисфункцией

нижних мочевыводящих путей при травматической болезни спинного мозга увеличивает выявляемость урологических осложнений со стороны почек и мочевого пузыря. Определена необходимость регулярного, ежегодного ультразвукового мониторинга состояния почек и мочевого пузыря в независимости от длительности течения ТБСМ.

Основными предикторами развития значимых урологических осложнений являлись высокие показатели максимального детрузорного давления и давления в точке утечки, уменьшение цистометрической емкости и снижение комплаенса мочевого пузыря, что обосновывает необходимость регулярного проведения комплексного уродинамического исследования у больных ТБСМ.

Разработанная модификация ретроградной уретрографии позволила добиться у пациентов с ТБСМ 100% визуализации задней уретры.

Разработанный метод трансперинеальных инъекций ботулинического токсина в поперечно-полосатый сфинктер уретры под контролем трансректальной ультразвуковой визуализации, обладает сопоставимой эффективностью с инъекциями, выполняемыми под эндоскопическим контролем.

Созданный алгоритм лучевой и функциональной диагностики урологических осложнений ТБСМ способствует оптимальной тактике ведения таких больных.

Положения, выносимые на защиту

Ультразвуковое исследование является ведущим в мониторинге состояния мочевыделительной системы при ТБСМ. Разработан алгоритм обследования пациентов с ТБСМ, основанный на УЗИ мониторинге патологических изменений почек и мочевого пузыря.

Разработан новый подход к визуализации уретрального сфинктера методом трансректальной ультрасонографии, позволивший модифицировать метод трансперинеальных инъекций ботулинического токсина в поперечно-полосатый сфинктер уретры. Разработанная модификация обладает достоверными преимуществами по отношению к эндоскопическому методу.

На основании математической модели зависимости развития вторичных изменений со стороны почек и мочевого пузыря установлены предикторы развития урологических осложнений при ТБСМ. Результаты комплексного уродинамического исследования являются основными в прогнозировании урологических осложнений ТБСМ.

Инъекции ботулинического токсина в детрузор или поперечно-полосатый сфинктер уретры являются методом профилактики развития урологических осложнений ТБСМ.

Внедрение результатов работы

Результаты работы внедрены в ФГБУ «Российский научный центр рентгенорадиологии» МЗ РФ, ВФБУ «ФЦМН» ФМБА России, реабилитационном центре ОА «Реабилитационный центр для инвалидов с травмой спинного мозга "Преодоление"», г. Москвы, ФГБОУ ВПО РУДН

Апробация

Основные положения диссертации были доложены и обсуждены на XII съезде Российского общества урологов (г. Москва, 2013 г.); Научно-практической конференции «Актуальные вопросы ведомственной медицины», посвященной 70-ю ГКГ ВМД России (г. Москва, 2013 г.); I и II Всероссийских конференциях «Актуальные вопросы реабилитации больных с последствиями травм, заболеваниями опорно-двигательного аппарата и головного мозга» (г. Москва, 2012-2013 гг.); 1-6 Российских конгрессах с международным участием «Физическая и реабилитационная медицина» (г. Москва, 2016-2022 гг.); на втором конгрессе по функциональной и стереотаксической нейрохирургии (г. Москва, 2019 г.); конференциях «Вопросы нейроурологии» (г. Москва, 2016-2022 гг.); XV Конгрессе Российского общества урологов (г. Санкт-Петербург, 2015 г.); 13-м Российском научно-образовательном форуме «Мужское здоровье и долголетие» (г. Москва, 2015 г.); IV Всероссийской научно-практической конференции «Диагностика и лечение урогенитальных заболеваний» (г. Новосибирск, 2018 г.); XX Конгрессе Российского общества урологов (г. Москва, 2020 г.); IV-VIII Научно-практических конференциях «Лопаткинские чтения» (г. Москва, 2018-2022 гг.); XXI Конгрессе Российского общества урологов (г. Санкт-Петербург, 2021 г.); на XXII Конгрессе Российского общества урологов (г. Москва, 2022 г.); IV-XIV Международных конгрессах «Нейрореабилитация» (г. Москва, 2012-2022 гг.); Междисциплинарной научно-практической конференции «Совет Экспертов: "Уродинамика и нейроурология"» (г. Сочи, 2022 г.); XVIII Конгрессе «Мужское здоровье» (г. Сочи, 2022 г.); научно-практической конференции «Урологические встречи на Суре» (г. Пенза, 2022 г.); конференции Академии РОУ «Инновации и лидеры» (г. Санкт-Петербург, 2022 г.).

Апробация диссертационной работы состоялась на Ученом совете ФГБУ «РНЦРР» МЗ РФ 12 декабря 2022 г.

Публикация

По теме диссертационного исследования опубликовано 31 научная работа, в том числе 13 статей в изданиях, рецензируемых Высшей аттестационной комиссией при Минобрнауки России.

Объем и структура диссертации

Диссертация изложена на 267 страницах машинописного текста и состоит из введения, обзора литературы, шести глав собственных исследований, заключения, выводов, практических рекомендаций, списка

литературы. Диссертация иллюстрирована 41 таблицей и 48 рисунками. Библиографический список включает 396 названий, из них 87 отечественные и 309 зарубежные публикации.

СОДЕРЖАНИЕ РАБОТЫ

Материалы исследования

Диссертационная работа основана на результатах обследования, лечения и динамического наблюдения пациентов с травматической болезнью спинного мозга, проходивших стационарное лечение в реабилитационном центре АО «Реабилитационный центр для инвалидов "Преодоление"» (г. Москва), являющимся клинической базой кафедры эндоскопической урологии и ультразвуковой диагностики ФНМО ФГБОУ ВПО РУДН и ФГБУ «Российский научный центр рентгенорадиологии» МЗ РФ с января 2012 г. по июль 2022 г.

Для решения поставленных задач работа выполнена в несколько этапов, представляющих собой отдельные исследования однотипной когорты из 507 пациентов с травматической болезнью спинного мозга и ее проявлением в виде нейрогенной дисфункции нижних мочевыводящих путей (Рисунок 1).

Первый этап исследования построен на результатах наблюдения 219 пациентов, которые находились под длительным динамическим контролем, предполагавшим обязательное регулярное проведение комплексного урологического обследования с лучевыми и функциональными методами диагностики. У этой группы пациентов была изучена структура возможных урологических осложнений. Определены возможности лучевых методов диагностики в визуализации урологических осложнений. На основании регулярного и длительного ультразвукового мониторинга были описаны эхографические структурные изменения мочевого пузыря и почек, относящиеся к НДНМП и к урологическим осложнениям ТБСМ. Проведена оценка времени ожидаемых эхографических структурных изменений почек и мочевого пузыря в динамике с момента травмы в зависимости от уровня повреждения спинного мозга и периода течения ТБСМ.

Среди выявленных урологических осложнений ТБСМ была выделена группа из 129 пациентов с клинически значимыми осложнениями со стороны почек и со стороны мочевого пузыря (МП). У этих пациентов на основании длительного наблюдения и проведения регулярного комплексного обследования были выделены и изучены предикторы клинически значимых урологических осложнений со стороны этих органов. Группу контроля составили 90 больных, не имевших искомых урологических осложнений.

Медиана наблюдения для пациентов, проходивших реабилитационное лечение, составила 7 (5; 8) лет. Средний возраст больных 45 (36; 60) лет. Все больные проходили периодическое обследование, включающее лучевые, клинические и функциональные методы исследования с оценкой их диагностической значимости в течение длительного периода времени.

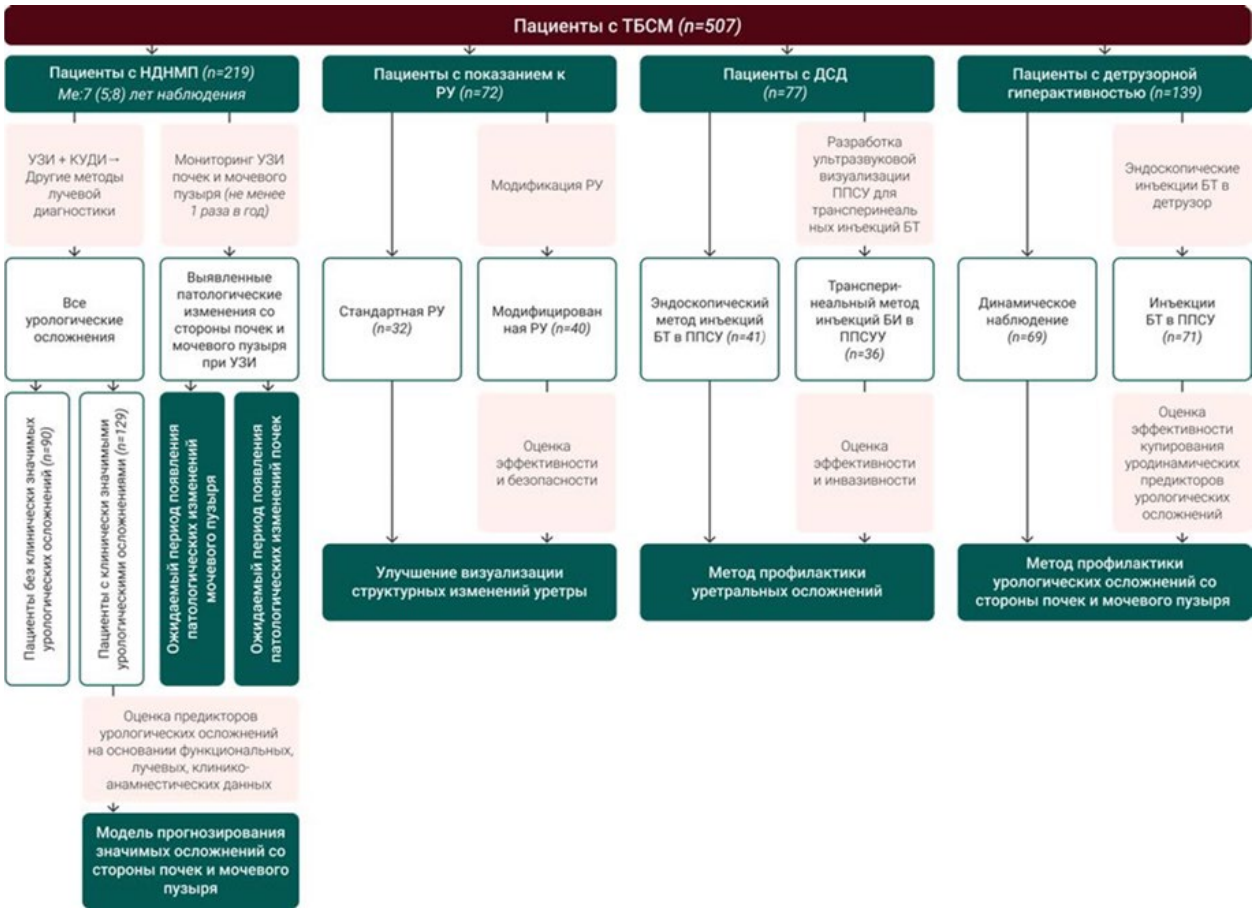

Рисунок 1 – Дизайн диссертационного исследования

Полученный опыт диагностики уретральных осложнений в первом исследовании послужил основанием для модификации стандартного метода ретроградной уретрографии, сравнительная оценка результатов которой проведена у 72 пациентов мужского пола с ТБСМ, у которых имелись классические показания к ретроградной уретрографии (РУ). Пациенты были распределены на две группы. В основную включили 40 больных, кому выполнена модифицированная РУ. В контрольную группу включили 32 пациента, которым выполнена стандартная РУ. На основании данных о ведущем прогностическом значении ряда параметров комплексного уродинамического исследования (КУДИ) в развитии урологических осложнений было проведено исследование, построенное на изучении возможностей купирования максимального детрузорного давления, низкого комплаенса и сниженной цистометрической емкости внутридетрузорными инъекциями БТ. В исследовании участвовали 71 пациент, кому были выполнены инъекции БТ в детрузор и 68 больных, составивших группу контроля, кому проводилось динамическое наблюдение в течение всего этого исследования. Все пациенты имели нейрогенную детрузорную гиперактивность как проявление ТБСМ.

Учитывая значение детрузорно-сфинктерной диссинергии (ДСД) в развитии уретральных осложнений, была разработана методика трансперинеальных инъекций ботулинического токсина (БТ) в поперечно-

полосатый сфинктер уретры (ППСУ) под ультразвуковым контролем. Эффективность трансперинеальных инъекций БТ, длительность достигаемого эффекта и инвазивность, а также возможность профилактики уретральных осложнений были оценены в сравнительном исследовании. Основную группу этого исследования составили пациенты, кому были выполнены трансперинеальные инъекции БТ с ультразвуковой визуализацией ППСУ. Контрольную группу составили из 41 пациента, перенесшего инъекции БТ по эндоскопической методике с оптической визуализацией ППСУ.

Общая характеристика основных этапов диссертационной работы представлена в Таблице 1.

Методы исследования

Все пациенты, включенные в исследование, проходили стандартное общеклиническое и лабораторное обследования, неврологический и урологический осмотры с заполнением дневников опорожнения мочевого пузыря. Из данных неврологического осмотра в диссертационном исследовании оценивались такие параметры как уровень и характер (по шкале ASIA) повреждения спинного мозга, степень функциональной независимости в баллах по шкале FIM, характер двигательных нарушений, период течения ТБСМ. При урологическом осмотре оценивались сенсорные расстройства, тип опорожнения мочевого пузыря и его изменения, недержание мочи, тенденция к увеличению количества остаточной мочи.

Методы лучевой диагностики

Ультразвуковое исследование органов мочевыделительной системы выполнялось на ультразвуковых диагностических сканерах Fukuda UF-850 XT (Fukuda Denshi, Япония) и HITACHI HI VISION Preirus (Hitachi, Япония). Использовались универсальные конвексные и микроконвексные датчики, специализированные трансректальные датчики с различными диапазонами частот (от 1 до 14 МГц) и различной глубиной проникновения. При контроле объема остаточной мочи применяли портативную ультразвуковую систему (CUBEscan, Корея), оснащенную датчиком с частотой 2.6 МГц и глубиной проникновения до 18 см. УЗИ выполнялось в В-режиме, режиме тканевой гармоники, цветного допплеровского картирования и энергетического допплера. УЗИ проводилось всем пациентам при первом обследовании и повторялось не менее одного раза в год, в течение всего периода участия пациента в диссертационном исследовании.

Рентгенологическое обследование во время реабилитационного лечения выполнялось на стационарном рентгенологическом диагностическом комплексе Clinodigit (Italray, Италия). Оно включало обзорную урографию, экскреторную урографию, антеградную пиелографию, восходящую цистографию, ретроградную уретрографию. Обзорные урограммы выполнялись для выявления, уточнения расположения и размеров рентгенопозитивных конкрементов мочевыводящих путей, когда не удавалось четко описать их

Таблица 1- Общая характеристика основных этапов диссертационной работы

Характеристика пациентов	Дизайн исследования	Методы исследования
Лучевые методы диагностики в визуализации урологических осложнений ТБСМ		
219 пациентов с ТБСМ и НДНМП (68% мужчин и 32% женщин), с медианой возраста 45 (36; 60) лет, с медианой длительности наблюдения 7 (5; 8) лет	Анализ урологических осложнений ТБСМ и значение лучевых методов исследования в их диагностике	Лучевые методы диагностики, КУДИ, общеклинические исследования, клиническая оценка урологического и неврологического статуса
УЗИ в мониторинге и диагностике патологических изменений почек и мочевого пузыря		
Те же пациенты (n=219)	Проспективное исследование с анализом характера и периода ожидаемого возникновения постоянных патологических структурных изменений почек и МП	Ультразвуковое исследование почек и МП
Определение предикторов клинически значимых урологических осложнений ТБСМ на основании результатов лучевых и функциональных методов диагностики		
Те же пациенты (n=219) с выделением группы 1а (n=129), больных с клинически значимыми урологическими осложнениями и группы 1б (n=90), без таковых осложнений	Проспективное сравнительное исследование с построением математической модели, основанной на результатах комплексного обследования	КУДИ, УЗИ почек и мочевого пузыря, клиническая оценка урологического и неврологического статуса
Модификация ретроградной уретрографии (РУ) у пациентов с ТБСМ		
72 пациент с ТБСМ, мужского пола. Выделены две группы: группа 2а из пациентов, кому применена модифицированная РУ (n=40), и контрольная группа 2б из пациентов, кому применена классическая методика РУ(n=32)	Обоснование и разработка модификации классической РУ с двухфазным контрастированием уретры при заведении специального уретрального катетера до поперечно-полосатого сфинктер уретры	Ретроградная уретрография, общеклинические исследования, клиническая оценка урологического статуса
Инъекции ботулинического токсина в детрузор в профилактике значимых урологических осложнений		
139 пациентов с ТБСМ (68% мужчин и 32% женщин). Выделено две группы: группа 3а из пациентов, перенесших инъекции БТ в детрузор (n=71) и контрольная группа 3б из пациентов, находившихся под динамическим наблюдением (n=68)	Исследование влияния инъекций БТ в детрузор на уродинамические предикторы урологических осложнений. Сравнительное исследование на основании сопоставления результатов обследования пациентов группы 3а и группы 3б, через 3, 6 и 12 месяцев. В группе 3а выполнялись инъекции 200ЕД БТ в стенку МП по стандартной технологии	Общеклинические исследования, клиническая оценка урологического статуса, КУДИ
Ультразвуковая визуализация поперечно-полосатого сфинктера уретры при трансперинеальной инъекции ботулинического токсина для лечения детрузорно-сфинктерной диссинергии		
77 пациентов с ТБСМ, мужского пола. Выделено две группы: группа 4а из пациентов, которым применен новый подход к визуализации ППСУ для трансперинеальных инъекций БТ (n=36) и контрольная группа 4б из пациентов, которым применен классический метод инъекций БТ с эндоскопической визуализацией ППСУ (n=41).	Разработка метода ультразвуковой визуализации ППСУ для трансперинеальных инъекций БТ. Сравнительное исследование эффективности и инвазивности инъекций БТ в ППСУ у пациентов контрольных групп через 3, 6 и 12 месяцев	Общеклинические исследования, клиническая оценка урологического статуса, КУДИ, УЗИ мочевого пузыря

характеристики при УЗИ, а также для контроля положения дренажей в мочевыводящих путях.

Экскреторная урография выполнялась в классическом варианте за исключением снимков в положении стоя. Исследование начиналось с обзорной урографии, после чего пациенту внутривенно вводился раствор контрастного препарата (Ультравист, Омниопак) в стандартных дозах, определяемых массой тела. Однако это исследование было ограничено в своем диагностическом результате у пациентов с ТБСМ. Основным показанием к нему был поиск причин пиелокаликоэктазии неясного генеза при невозможности выполнения компьютерной томографии (КТ) по тем или иным причинам. Рентгеноконтрастная восходящая цистография проводилась стандартно, через постоянные мочевые дренажи или уретральный катетер с заполнением мочевого пузыря раствором рентгеноконтрастного препарата для подтверждения пассивного или активного пузырно-мочеточникового рефлюкса (ПМР).

Ретроградная уретрография (РУ) выполнялась по классической и модифицированной методикам с использованием 20 мл препарата Урографин. Модифицированная методика описана в результатах исследования.

КТ брюшной полости, почек, мочевыводящих путей выполнялось на мультиспиральном компьютерном томографе Toshiba Aquilion (Toshiba, Япония), позволяющим выполнять за один оборот трубки 4 среза с толщиной от 0,5 мм до 10 мм временем сканирования 0,5 секунд. Параметры сканирования: напряжение — 120-130kV, сила тока — 140-300 MAs; матрица изображения — 512×512 пикселей, питч 1-1.5т, коллимация — 2.5-10 мм. Исследование начиналось с нативной фазы, затем выполнялось с контрастированием с применением препаратов (Ультравист, Омниопак) в объеме 100–150 мл со скоростью 2–3 мл/с. Регистрировались нативная, артериальная, венозная и экскреторная фазы исследования. КТ играет ведущую роль в диагностике структурных изменений почек и визуализации камней мочевыводящей системы. Она позволяла получить точные, четкие изображения органов и его очаговых поражений с возможностью проведения пространственного анализа и моделирования, значительно повышая точность визуализации по сравнению с традиционными рентгенологическими исследованиями. Показания к КТ почек и МП при ТБСМ не отличались от общих показаний к исследованию, принятых в урологии.

В рамках диссертационной работы выполнялись динамическая нефросцинтиграфия и прямая радионуклидная цистография. Радиоизотопное обследование в указанном объеме не требовало специальной подготовки. Исследование проводилось с применением однодетекторной гамма-камеры Symbia E Single Head (Siemens, Германия) и двухдетекторной гамма-камеры Nucline DH-V Spirit (MEDISO Ltd, Венгрия).

Динамическая нефросцинтиграфия выполнялась для оценки функционального состояния почек через регистрацию активного накопления и транзита почечной паренхимой меченных изотопом соединений. Для

исследования использовали радиофармпрепарат Технемаг 99mTc с рекомендуемой активностью 37–185 МБк, эффективной дозой 0,5–1,3 мЗв. Результаты исследования оценивались визуально при анализе сцинтиграмм, на основании размера почек и их положения, а также графических кривых «активность–время», с последующим расчетом параметров времени максимального накопления радиофармпрепарата ($T_{мах}$) и периода его полувыведения ($T_{½}$), а также оценки высоты и формы ренографических кривых.

Прямая радионуклидная цистография проводилась для диагностики пузырно-мочеточникового рефлюкса. Использовался раствор с радиофармпрепаратом Технефит 99 mTc, с рекомендуемой активностью 110 МБк, эффективной дозой 0,1–0,2 мЗв. Для приготовления раствора использовалось 150 мл изотонического раствора. Результаты исследования оценивались на основании покадрового анализа полученного изображения во время наполнения МП, а также во время натуживания или мочеиспускания (в любой цветовой шкале). Почечно-мочеточниковый рефлюкс (ПМР) определялся на основании визуализации радиофармпрепарата в мочеточниках, также оценивалась его высота.

Методы функциональной диагностики

Функциональное исследование выполнялось в объеме комплексного уродинамического исследования (КУДИ), которое включало в себя цистометрию наполнения, цистометрию опорожнения с электромиографией мышц промежности, а также профилометрию уретры на аппаратном комплексе Delphis IP (Laborie, Канада). Эти исследования выполнялись последовательно в течение одного КУДИ или проводились по отдельности, в зависимости от поставленных клинических задач и индивидуальных особенностей пациента.

Эндоскопические инъекции ботулинического токсина в стенку мочевого пузыря и поперечно-полосатый сфинктер уретры

Эндоскопическая техника инъекций БТ в МП была стандартной для купирования нейрогенной детрузорной гиперактивности. Вводили 200ЕД ботулинического токсина типа А в стенку мочевого пузыря, разведенного в 30 мл физиологического раствора, распределяя дозу на 30 инъекций. Вмешательства выполняли под постоянным эндоскопическим контролем. Оперативное пособие выполнялось под внутривенной анестезией, учитывая высокий риск развития автономной дисрефлексии. Внутривенная анестезия проводилась раствором 1% пропофола из расчета 2 мг/кг массы тела. В среднем расход препарата на вводном наркозе составлял 150–160 мг, на поддерживающей дозе 300–400 мг.

Эндоскопические инъекции ботулинического токсина в ППСУ осуществлялись под постоянным оптическим контролем эндоскопической иглой. Для инъекций 100ЕД препарата ботулинического токсина типа А

разводили в 4 мл физиологического раствора. Вколы иглы выполняли на глубину 1,5 см, равномерно распределяя раствор БТ между четырьмя точками, на 12, 3, 6 и 9 часах условного циферблата.

Статистический анализ

При создании первичной базы данных использовалась программа Microsoft Office Excel – 2016. Сбор клинико-анамнестических данных пациентов, включенных в исследование, а также анализ результатов инструментальных методов исследования проводился непосредственно и с использованием ресурсов имеющейся медицинской документации из электронных медицинских карт в медицинской информационной системе. Статистическая обработка результатов исследования осуществлялась с помощью лицензионных программ STATISTICA версии 10.0 компании StatSoft (США) и MedCalc statistical software.

Оценка нормальности распределения количественных данных проводилась с помощью критерия Шапиро-Уилка (при числе исследуемых менее 50) или критерия Колмогорова-Смирнова (при числе исследуемых более 50). Для непрерывных величин, отличных от нормального распределения, приведены значения медианы (Me) и нижнего и верхнего квартилей [Q25; Q75]. Качественные показатели представлены с указанием абсолютных значений и процентных долей (n, %). Для сравнения различий количественного показателя, распределение которого отличалось от нормального, в двух независимых группах использовался U-критерия Манна-Уитни. При сравнительном анализе независимых групп по качественному показателю проводили построение таблиц сопряженности с последующим расчетом различий с помощью критерия хи-квадрат Пирсона, а в случае сравнения малых групп (при значениях ожидаемого явления 10 и менее) анализ выполнялся с подсчетом критерия Фишера с двусторонней доверительной вероятностью. Для сравнения долей в зависимых выборках использовали критерий МакНемара. Для анализа значимости динамики повторных количественных измерений не нормально распределенных использовался критерий Фридмана. Для оценки диагностической значимости количественных признаков при прогнозировании развития оцениваемых осложнений, а также для определения пороговых значений для количественных показателей, статистически значимо различающихся по результатам проведенного однофакторного анализа, использовался метод анализа ROC-кривых (ROC – Receive Operative Curve). Методом бинарной логистической регрессии с пошаговым включением и исключением признаков, коррелирующих между собой, выполнено построение прогностической модели вероятности развития оцениваемых осложнений. Мерой определенности, указывающей на ту часть дисперсии, которая может быть объяснена с помощью логистической регрессии, служил коэффициент R^2 Найджелкерка. Достоверность полученных моделей оценивалась с помощью

ROC-анализа. Величину уровня статистической значимости p принимали равной 0,05.

РЕЗУЛЬТАТЫ ИССЛЕДОВАНИЯ

Лучевые методы диагностики в визуализации урологических осложнений травматической болезни спинного мозга

Диагностика структурных изменений почек и мочевого пузыря, а также уролитиаза у пациентов с ТБСМ основывалась на методах лучевой визуализации, наиболее доступным из которых является ультрасонография. Основными урологическими осложнениями ТБСМ с изменением структуры почки и мочевого пузыря были: гидронефротическая трансформация (8,09%), нефросклероз (5,47%), пузырно-мочеточниковый рефлюкс (ПМР) -10,95%, множественные дивертикулы МП (11,87%). Камни МП и почек диагностировались у 17,80% и 15,98% пациентов соответственно. Сочетанные конкременты почек и мочевого пузыря - у 11 (5,02%).

Транзиторное расширение чашечно-лоханочной системы (ЧЛС) по данным лучевых методов диагностики выявлено у 28 (12,78%) из 219 пациентов. В 71,42% описанном случае после опорожнения МП дилатация ЧЛС исчезала ($p < 0,001$), что косвенно указывало на ПМР, подозрение на наличие которого при УЗИ являлось основанием для назначения цистографии, которая позволяла визуализировать характерные для этого состояния изменения мочеточников.

Инфекция мочевыводящих путей (ИМП) была диагностирована у 95,89% пациентов. У 127 (57,99%) пациентов она сопровождалась симптомами клинической манифестации. За время участия пациентов в исследовании у 39 (17,81%) из них был диагностирован острый пиелонефрит, который в 4 случаях проявлялся гнойно-деструктивными изменениями, что потребовало перевода пациентов в урологический стационар. Клиника острого цистита за время наблюдения отмечена в 80 (36,53%) случаях, острого простатита – в 13 (5,94%). Острый эпидидимоорхит диагностирован у 16 (7,31%) участников исследования, который в 3 случаях так же явился причиной перевода в урологический стационар, учитывая его деструктивный процесс, а двум пациентам была выполнена орхоэпидидимэктомия. Случаи острого уретрита и баланопостита во время исследования выявились у 9 (4,11%) и 2 (0,91%) пациентов соответственно. Одним из основных методов постановки диагноза острый пиелонефрит, острый простатит, эпидидимоорхит явилось УЗИ.

Традиционно основными методами диагностики ИМП являются клинические и лабораторные методы исследования. Однако особенности клинического течения посттравматической миелопатии придают низкую специфичность анализам мочи и симптомам мочевыводящих путей. Одной из причин этого являются изменения всех видов чувствительности ниже уровня повреждения спинного мозга. При изучении особенностей клинической

картины ИМП у пациентов с ТБСМ было установлено, что боль и дискомфорт, недержание мочи, гипертермия не могут быть использованы в качестве достоверного критерия ИМП из-за низкой специфичности, не превышающей 50%. Так, чувствительность и специфичность лихорадки составила 75% и 49%, дискомфорта/боли в проекции почек или мочевого пузыря, или возникающих во время мочеиспускания – 91% и 32,6%, а недержания мочи – 91% и 40,8% соответственно. Наиболее значимым симптомом в диагностике ИМП при ТБСМ, специфичность и чувствительность которого составили 75,5% и 93%, явилось помутнение мочи, сопровождаемое неприятным запахом, Учитывая атипичное течение клинических проявлений ИМП, опасность гнойно-деструктивных поражений и низкую специфичность лабораторных данных и большинства клинических проявлений, особенно важным является ранняя, доступная и малоинвазивная визуализации состояния почек и мочевого пузыря при манифестации уроинфекции. Наиболее оправданным для таких целей действием является УЗИ почек и МП, информативность которого увеличивает применение допплерографии (Рисунок 2).

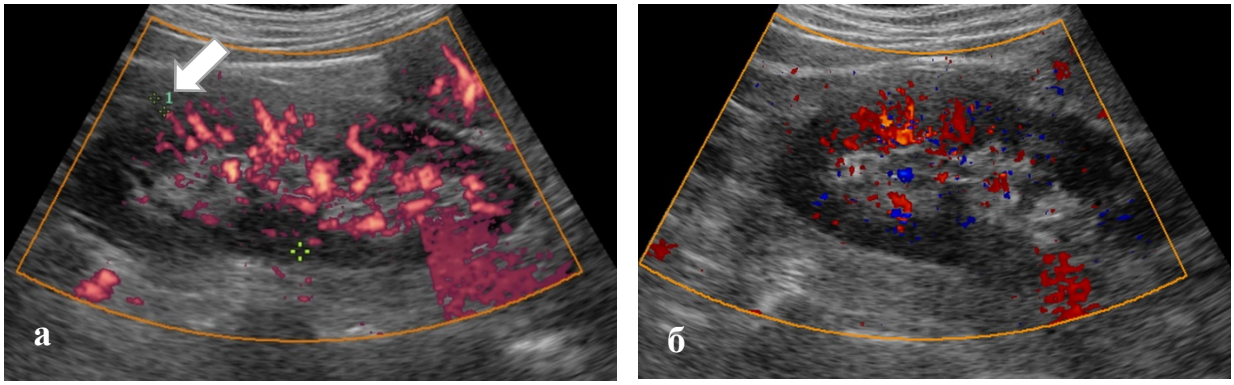

Рисунок 2 – Результаты УЗИ почки в момент обострения хронического пиелонефрита: а) сонограмма почки в режиме энергетического допплера - визуализируется снижение кортико-медуллярной дифференцировки (пирамиды четко не дифференцируются), отмечается отсутствие и резкое снижение кровотока в субкортальном слое паренхимы; толщина слоя ишемии около 4-5 мм; б) сонограмма почки в режиме цветового допплеровского картирования - определяется диффузное обеднение кровотока паренхимы и выраженное ослабление сосудистого рисунка.

На основании проведенного исследования у 129 (58,90%) пациентов были выявлены значимые по своим медицинским и социальным последствиям осложнения со стороны почек и мочевого пузыря, которые легли в основу изучения предикторов развития урологических осложнений ТБСМ, а также методов их купирования в последующих исследованиях.

Распространенность уретральных осложнений составила 8,22%. В половине этих встречаемых случаев требовалось дополнительное исследование в виде ретроградной уретрографии. Недостатки метода

ретроградной уретрографии при ТБСМ, связанные со спастическими мышечными сокращениями нижних конечностей и поперечно-полосатого сфинктера уретры, и явились основанием для поиска возможностей в усовершенствовании метода.

На основании анализа результатов исследования был определен алгоритм проведения лучевой и уродинамической диагностики пациентам с ТБСМ для выявления и профилактики урологических осложнений (Рисунок 3).

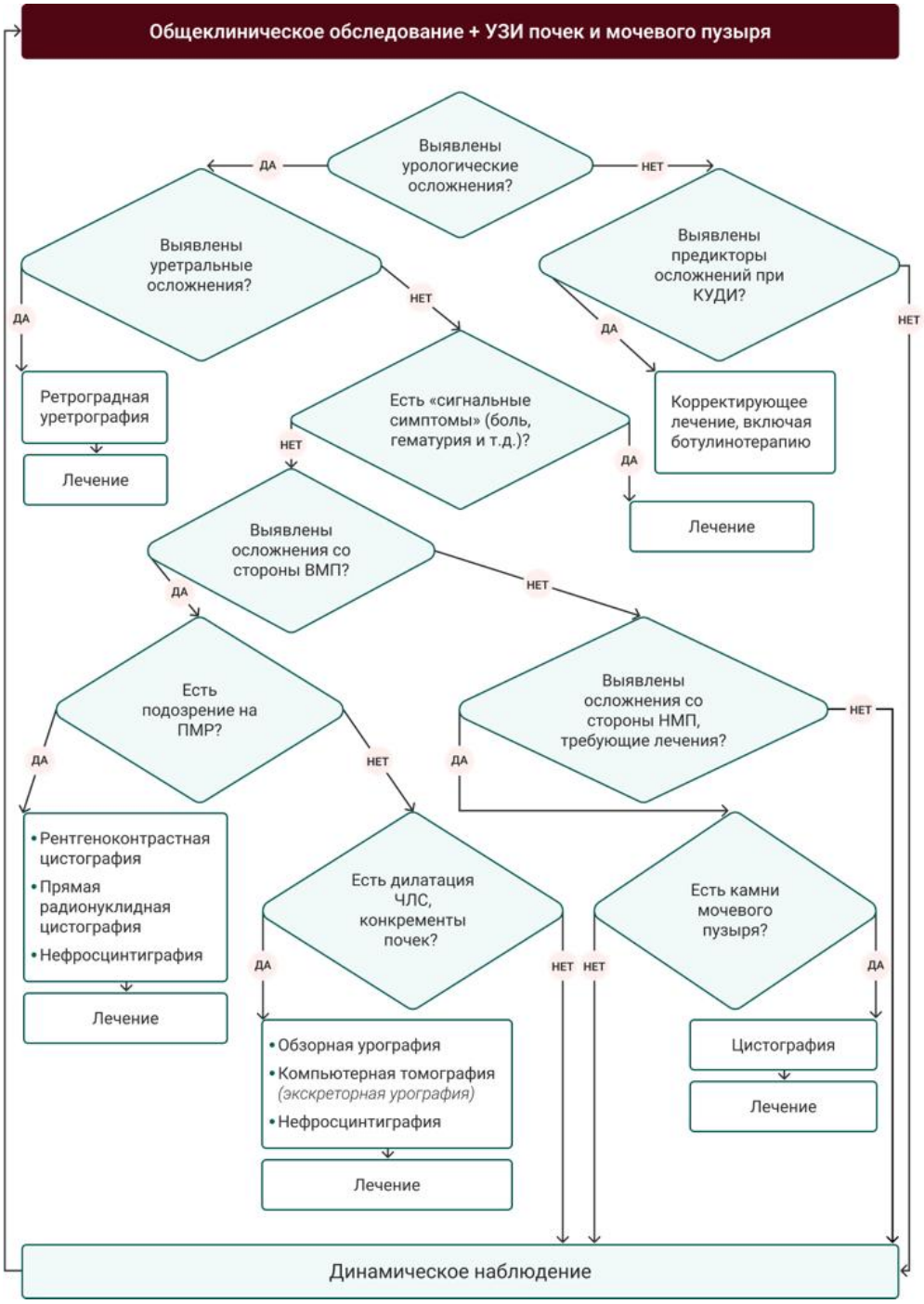

Рисунок 3 – Алгоритм проведения лучевой и уродинамической диагностики урологических осложнений травматической болезни спинного мозга

Дальнейшая диагностическая тактика должна быть построена на результатах общеклинического обследования и ультрасонографии почек и мочевого пузыря. При отсутствии урологических осложнений проводилось КУДИ. Задача КУДИ состояла в выявлении предикторов урологических осложнений ТБСМ для их последующей коррекции, в том числе и ботулинотерапией.

Подозрение на наличие уретральных осложнений на основании клинико-анамнестических данных являлось основанием для выполнения ретроградной уретрографии. Урологические осложнения с «сигнальными симптомами» или иными признаками неблагополучия, требующими специализированного лечения, и ультрасонографические данные в виде гнойно-деструктивного процесса, острой окклюзии конкрементом верхних-мочевыводящих путей являлись основанием для специализированного лечения в условиях урологического стационара.

Выявленные при УЗИ хронические структурные изменения ВМП требуют исключения ПМР. Диагноз ПМР устанавливается на основании его визуализации при рентгеноконтрастной или прямой радионуклидной цистографии (Рисунок 4).

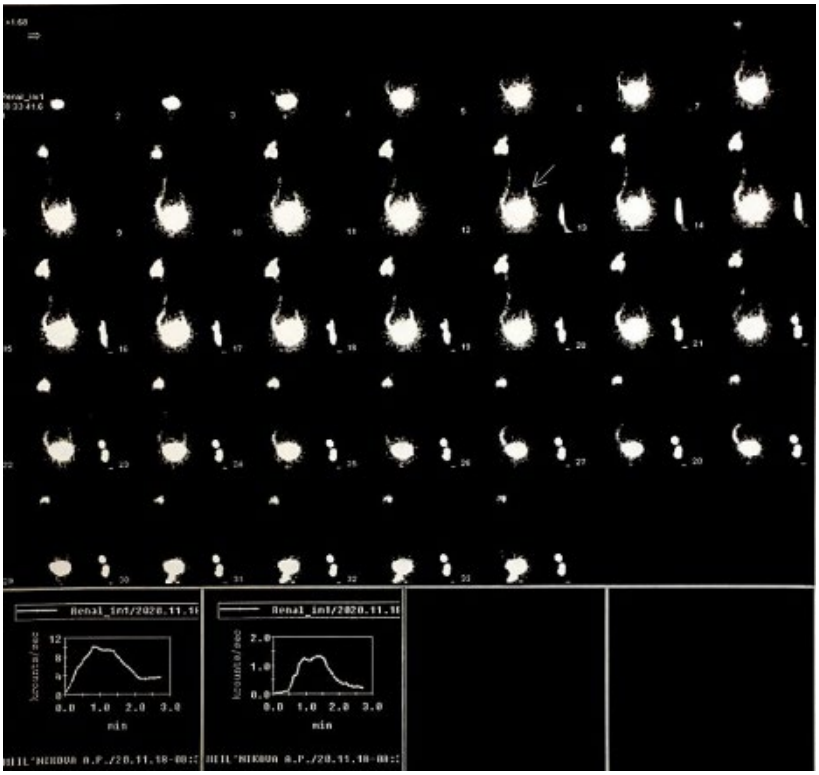

Рисунок 4 – Радионуклидная прямая цистограмма - признаки двухстороннего смешанного, интенсивного и продолжительного пузырно-мочеточникового рефлюкса

При наличии дилатации мочевыводящих путей, не связанной с ПМР, а также наличии нефролитиаза требуется проведение обзорной рентгенографии или нативной компьютерной томографии (КТ). Более полным и

предпочтительным методом обследования является КТ с контрастированием чащечно-лоханочной системы (ЧЛС), которая дает представление о плотности конкремента, его размерах и конфигурации, расположении в собирательной системе почки, а также о наличии окклюзии. Полученные данные позволяют судить о размерах почки, ее строении, кровоснабжении и степени имеющихся изменений коркового слоя, синуса и ЧЛС (Рисунок 5). Информацию о функциональном строении почки дополнительно получали при радиоизотопной нефросцинтиграфии.

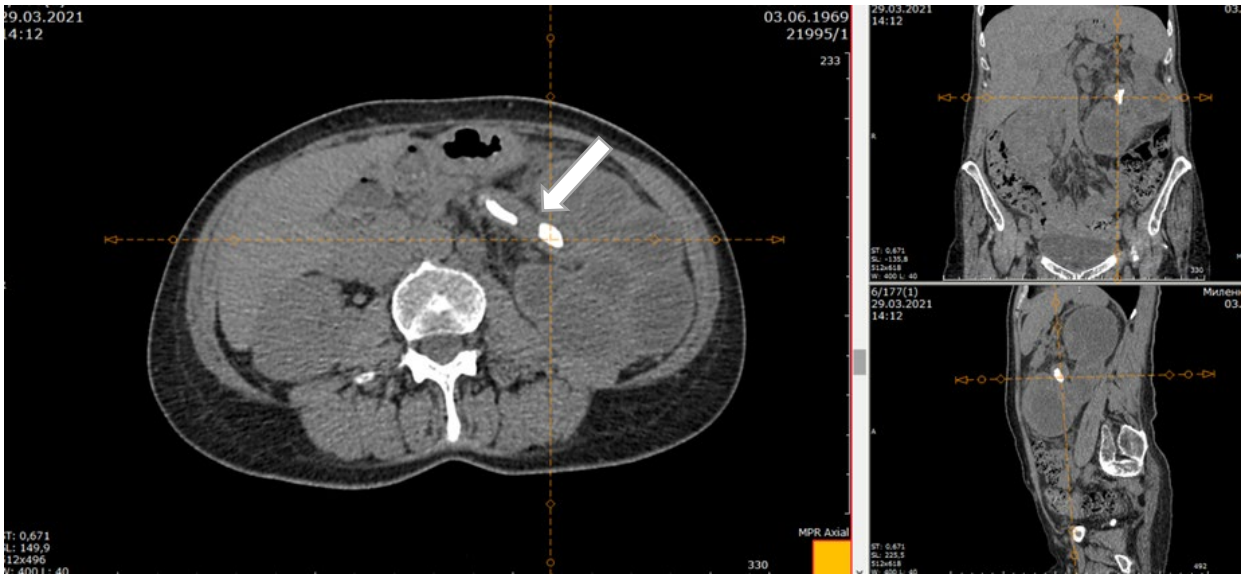

Рисунок 5 – Компьютерная томограмма пациентки с длительным анамнезом ТБСМ, демонстрирующая терминальную стадию гидронефроза, конкремент в лоханочно-мочеточниковом сегменте и верхней трети левого мочеточника

Среди осложнений со стороны НМП, оказывающих значимое влияние на течение реабилитационного процесса, можно выделить множественные или крупные конкременты мочевого пузыря. При выявлении или подозрении на наличие конкремента МП при УЗИ выполнялась обзорная рентгенография, которая позволяла обосновать вариант продолжения восстановительного лечения (при небольшом конкременте и применении одного из методов дренирования мочевого пузыря, конечно, при благоприятном течение с отсутствием инфекционных проявлений и отсутствием автономной дисрефлексии) или требовала перевода в специализированное урологическое отделение для оперативного лечения.

УЗИ в мониторинге и диагностике патологических изменений почек и мочевого пузыря

УЗИ является основным методам мониторинга и визуализации структурных изменений почек и мочевого пузыря у пациентов с ТБСМ в условиях атипичного течения большинства урологических заболеваний, а следовательно, и осложнений, сопровождающих НДНМП. УЗИ мониторинг

подтверждает необходимость своего использования у пациента с любой длительностью анамнеза ТБСМ. Он демонстрирует свою эффективность как при выявлении первичных, так и для прогрессирования имеющихся патологических процессов (Рисунок 6, 7).

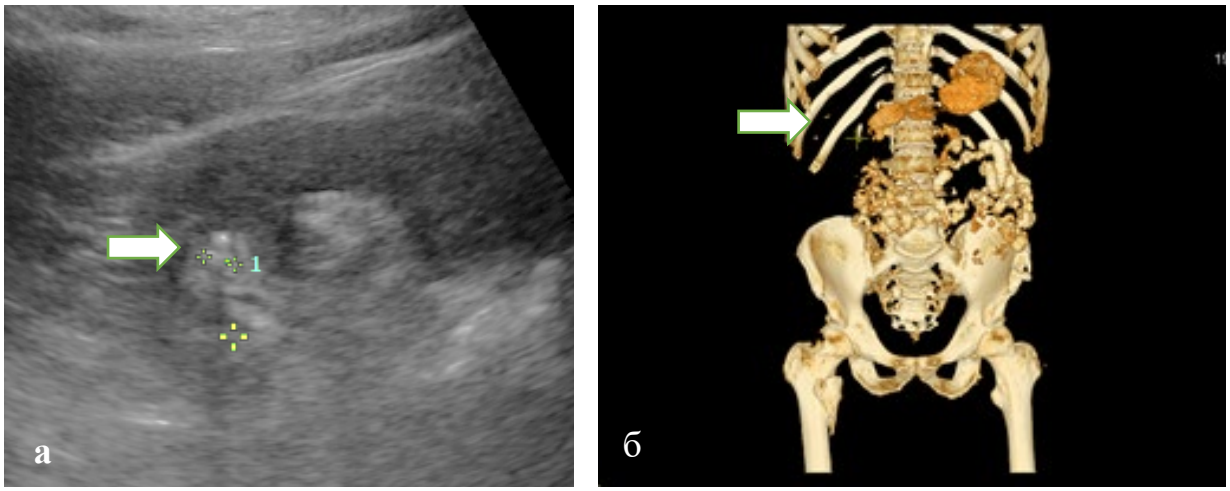

Рисунок 6 – Пациент К., 38 лет, с ТБСМ с 2019 г.: а) УЗИ- конкремент в верхней группе чашечек правой почки; б) КТ 3D реконструкция, фронтальная проекция- конкремент в верхней чашке правой почки (б)

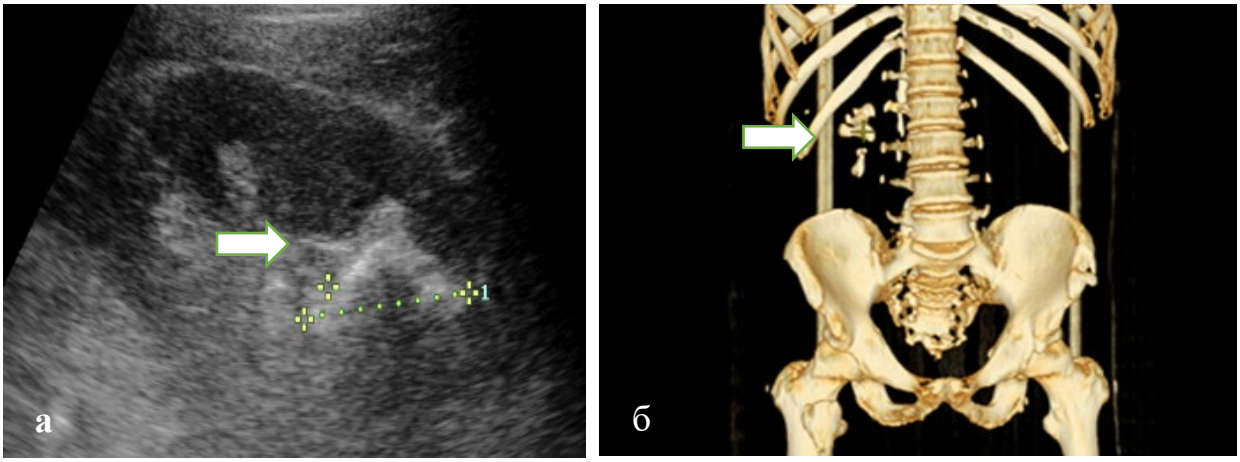

Рисунок 7 – Тот же пациент 2021 г.: а) УЗИ, отрицательная динамика, коралловидный конкремент правой почки; б) КТ, 3D реконструкция, визуализация коралловидного конкремент ЧЛС правой почки

Проспективное исследование с длительным УЗИ мониторингом проведено всем пациентам общей выборки (n=219) с анализом характера постоянных патологических структурных изменений состояния почек и МП, а также наиболее ожидаемым периодом их появления с момента травмы спинного мозга.

При включении больных в исследование медиана длительности периода с момента ТСМ составила 25 (7;102) месяцев. Таким образом, исходно в исследование были включены пациенты в различные периоды ТБСМ. В связи с этим нами выполнен анализ имеющихся у них на момент включение в

исследование как структурных изменений почек и МП, так и наличия конкрементов, что имело продолжение и при их последующем ежегодном ультразвуковом обследовании.

Минимальный период наблюдения за пациентом в исследовании составил 5 лет, медиана длительности наблюдения одного пациента - 7 (5; 8) лет. В анализ включали протоколы, демонстрирующие хронические структурные изменения со стороны почек и МП. Изменения, носившие транзиторный характер, нами не учитывались. Как, например, не учитывались протоколы УЗИ с увеличением размеров почки во время пиелонефрита и с утолщением стенки МП во время геморрагического цистита, дилатация ЧЛС, возникавшая при окклюзии конкрементом во время почечной колики.

В работе мы разделяли понятия патологические структурные изменения и урологические осложнения ТБСМ, расценивая патологические структурные изменения при УЗИ как эхо-семиотические признаки урологических осложнений, так и как признаки нейрогенной дисфункции нижних мочевыводящих путей, которую считали непосредственным проявлением ТБСМ. К основным патологическим изменениям, оцениваемым при ультразвуковом мониторинге почек и МП в рамках проводимого исследования, по нашему мнению, следует отнести изменение количества почек, изменение размеров почки и толщины ее паренхимы, расширение ЧЛС и наличие в ней конкрементов, а также изменения толщины и эхогенности стенки мочевого пузыря, ее трабекулярность и дивертикулы, конкременты МП.

На основании анализа протоколов УЗИ установлено, что у 83 (35,02%) пациентов имелись одно или несколько патологических изменений почек и у 141 (59,49%) пациента - патологические находки в МП, у 52 (21,94%) имелись одновременные изменения как со стороны почек, так и МП.

Проведенное когортное исследование 219 чел. подтвердило важность ультразвукового динамического наблюдения за пациентами с ТСМ с целью выявления урологических осложнений. Исходя из наших данных, к окончанию периода такого наблюдения с медианой 99 (59; 160,5) месяцев можно ожидать увеличение патологических эхографических находок со стороны почек с 16,88 до 35,02%, а со стороны мочевого пузыря - с 29,11 до 59,49% соответственно. Сочетанное поражение почек и мочевого пузыря встретилось в 21,94% случаев.

По нашим данным к наиболее ожидаемым изменениям со стороны почек у пациентов с ТБСМ при их длительном периодическом наблюдении можно отнести кисты почек (от исходных 10,40 до 18,26%; p=0,009), истончение паренхимы почки (с 1,37 до 9,13%; p <0,001), одностороннее сморщивание почки (с 0,46 до 5,41%; p=0,002), нефролитиаз (с 5,47 до 18,26%; p <0,001) (Рисунок 8).

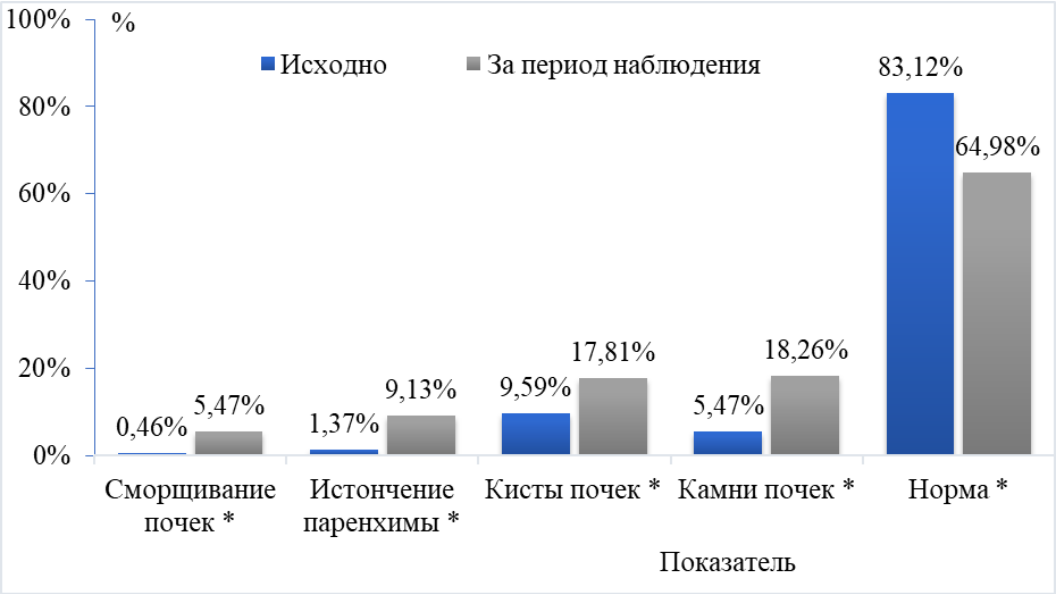

Рисунок 8 – Динамика статистически значимых изменений почек, выявленных при УЗИ мониторинге, всей выборки (n = 219) пациентов с ТБСМ (* p≤0.05)

К наиболее ожидаемым изменениям со стороны МП у пациентов с ТБСМ при их длительном периодическом наблюдении относятся трабекулярность (от исходных 24,66 до 31,50%; p=0,044) и утолщение (от исходных 5,94 до 10,50%; p=0,040) стенки, а также ее уплотнение (от исходный 0,0 до 2,74%; p=0,032) и увеличение частоты визуализации множественных дивертикулов (от исходных 2,74 до 11,87%; p=0,037). Также ожидаемо увеличение частоты выявления камней МП (p <0,001) и остаточной мочи у пациентов с сохраненным самостоятельным мочеиспусканием (p <0,001) (Рисунок 9).

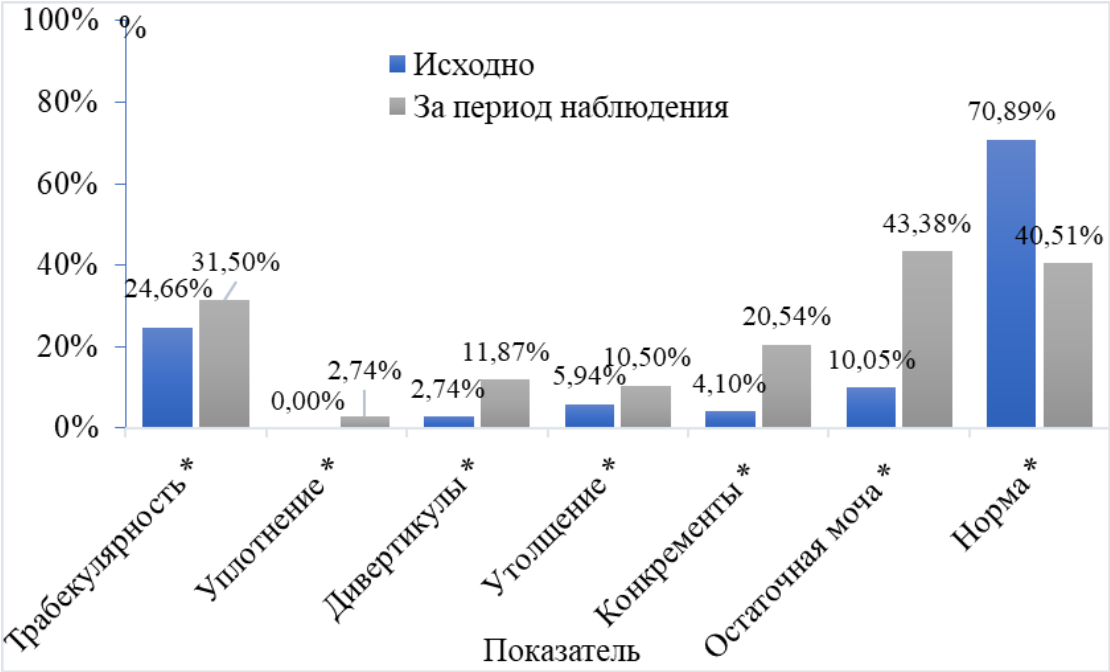

Рисунок 9 – Динамика статистически значимых изменений мочевого пузыря, выявленных при УЗИ у пациентов всей выборки (n = 219) с ТБСМ (* p≤0.05)

Был проведен анализ Каплана-Маейра для определения периода от момента получения ТСМ до возникновения ультрасонографических изменений со стороны почек и МП у пациентов выбранной когорты (Рисунок 10).

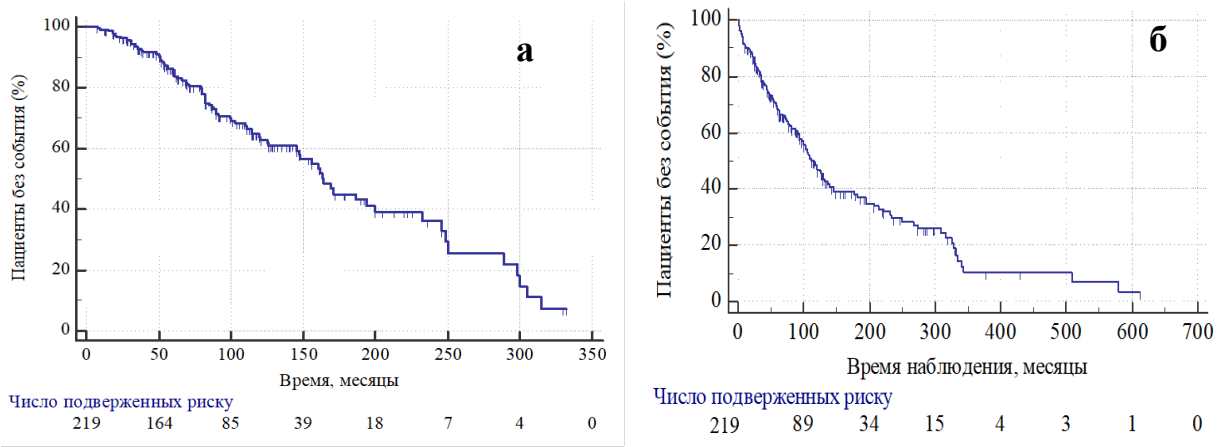

Рисунок 10 - Анализ времени наблюдения пациентов общей выборки (n=219): а) до выявления ультразвуковых изменений почек, б) до выявления ультразвуковых изменений мочевого пузыря

В общей когорте больных при проведении ультрасонографии постоянные изменения со стороны почек наблюдались даже через 82 (56; 129) месяцев после травмы спинного мозга, а со стороны мочевого пузыря - через 59 (26; 118) месяцев.

Определена медиана возникновения ультрасонографических изменений почек и МП в зависимости от уровня повреждения спинного мозга. На основании проведенного анализа установлено, что регистрируемые при УЗИ изменения почек и МП раньше появляются у пациентов с шейным уровнем ТБСМ ($p < 0{,}001$). Так медиана появления таких изменений почек у пациентов с шейным уровнем ТБСМ составила 58 (48,5; 163) мес., а мочевого пузыря - 47 (25; 120) мес. Установлен факт того, что с момента спинальной травмы патологические изменения МП при УЗИ возникают раньше, в более ранних периодах течения ТБСМ ($p < 0{,}001$).

Настоящее исследование дает представление о частоте и ожидаемом времени возникновения структурных изменений почек и мочевого пузыря при ТБСМ. Полученные данные подчеркивают важность регулярного выполнения УЗИ мочевыводящих путей для визуализации описанных изменений в популяции больных ТБСМ.

Определение предикторов клинически значимых урологических осложнений травматической болезни спинного мозга

Для поиска возможных предикторов урологических осложнений из общей изучаемой когорты больных (n=219) была выделена группа пациентов

с клинически значимыми урологическими осложнениями. К значимым урологическим осложнениям со стороны почек и мочевого пузыря были отнесены эпизоды острого пиелонефрита, нефростомия, мочекаменная болезнь, пиелокаликоэктазия, гидронефротическая трансформация, гидронефроз, вторичный нефросклероз, хроническая болезнь почек, перенесенная нефрэктомия, камни мочевого пузыря, дивертикулы мочевого пузыря и пузырно-мочеточниковый рефлюкс. Под клинической значимостью выделенных осложнений подразумевали их хронический характер, неблагоприятный прогноз, степень влияние на восстановительное лечение.

Выделенная группа больных со значимыми урологическими осложнениями состояла из 129 чел. Контрольную группу составили из оставшихся 90 пациентов, не имевших подобных осложнений. Был проведен однофакторный и многофакторный статистический анализ с построением математической модели предикторов развития клинически значимых урологических осложнений.

Построение математических моделей осуществлено с учетом выделения и сопоставления следующих признаков: возраст, пол, степень повреждения спинного мозга по шкале ASIA, балл по шкале функциональной независимости FIM, уровень повреждения спинного мозга, характер двигательных нарушений, период течения ТБСМ, основной тип опорожнения мочевого пузыря, частые эпизоды изменения основного типа опорожнения мочевого пузыря, наличие недержания мочи, тенденция к увеличению остаточной мочи при УЗИ.

Среди уродинамических параметров оценивались максимальная цистометрическая емкость, тип нейрогенной дисфункции детрузора, максимальное детрузорное давление при цистометрии наполнения, детрузорное давление в точке утечки, комплаенс мочевого пузыря. Среди ультразвуковых параметров оценивали толщину стенки мочевого пузыря и ее трабекулярность. Полученная корреляция указанных параметров с возникновением значимых урологических осложнений легла в основу построения искомой математической модели.

В ходе анализа выявлено более высокое значение максимального детрузорного давления при цистометрии наполнения у пациентов с развившимися осложнениями. Так, медиана максимального детрузорного давления составила 78 см вод. ст. в группе пациентов с наличием осложнений, в то время как данный показатель в группе пациентов без осложнений - лишь 56 см. вод. ст., $p = 0.003$. По данным проведенного ROC анализа пороговые значения максимального детрузорного давления, при которых прогнозировались осложнения, составили 71 см вод. ст. (Рисунок 11 а).

Площадь под кривой для данной модели равна 0,686 ± 0,055 с показателями 95% асимптотического доверительного интервала (ДИ) 0,578 – 0,794, что говорит о хорошей прогностической способности построенной

модели (специфичность модели составила 63,6%, а чувствительность – 62,3% (p <0,001).

При оценке зависимости комплаенса мочевого пузыря от наличия значимых осложнений со стороны почек и мочевого пузыря (Рисунок 11б) было показано, что пациенты с осложнениями имели более низкие значения комплаенса мочевого пузыря (медиана 11,0 (5,0; 21,0) к 12,0 (7,0; 34,0) мл/см вод. ст. у пациентов без осложнений, соответственно, p = 0,041). Пороговые значения комплаенса мочевого пузыря, при которых прогнозировались осложнения, составили 12 мл/см вод. ст. Площадь под кривой для данной модели равна 0,581±0,039 с 95% ДИ: 0,504 – 0,658, что говорит о хорошей прогностической способности построенной модели (чувствительность модели - 50,4%, а специфичность – 56,7% (p=0,038).

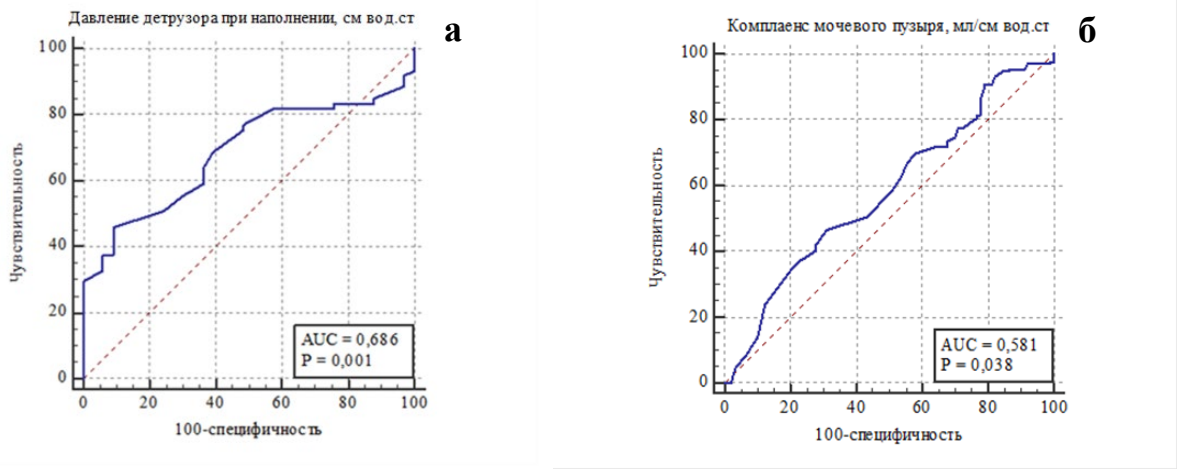

Рисунок 11 - ROC кривые, характеризующие зависимость вероятности развития всех осложнений: а) от максимального значения детрузорного давления, б) от значения комплаенса мочевого пузыря

У пациентов с осложнениями выявлены более низкие значения медианы цистометрической емкости 245,0 (198,0; 358,0) против 343,0 (234,0; 413,0) мл в группе пациентов без осложнений, p=0,016. С помощью ROC анализа определены пороговые значения цистометрической емкости мочевого пузыря, при которых прогнозировались осложнения, данный показатель составил ≤207 мл. При уровне цистометрической емкости ≤ 207мл осложнения у пациентов с травматической болезнью спинного мозга прогнозировались чаще. Площадь под кривой для данной модели (Рисунок 12а) равна 0,596±0,039 с показателями 95% асимптотического ДИ 0,519 – 0,673, что говорит о хорошей прогностической способности построенной модели (чувствительность модели составила 53,5%, а специфичность 64,4% (p=0,013)

У осложненных пациентов отмечались более высокие значения давления детрузора в точке утечки (46,0 (35,0; 57,0) против 33,0 (32,0; 54,0) см

вод. ст. в группе пациентов без осложнений соответственно, p=0,001). По результатам выполненного ROC анализа выявлено, что при значении уровня данного параметра >42 см вод. ст. осложнения у пациентов с травматической болезнью регистрировались чаще. Площадь под кривой для данной модели (Рисунок 12б) составляла 0,628±0,038 с показателями 95% асимптотического ДИ 0,555 – 0,702, что говорит о хорошей прогностической способности построенной модели (чувствительность модели - 65,9%, а специфичность 56,7% (p <0,001) При сравнении типов дисфункции детрузора (гипоконтрактильный, гиперактивный) в зависимости от развития значимых урологических осложнений статистически значимых различий выявлено не было.

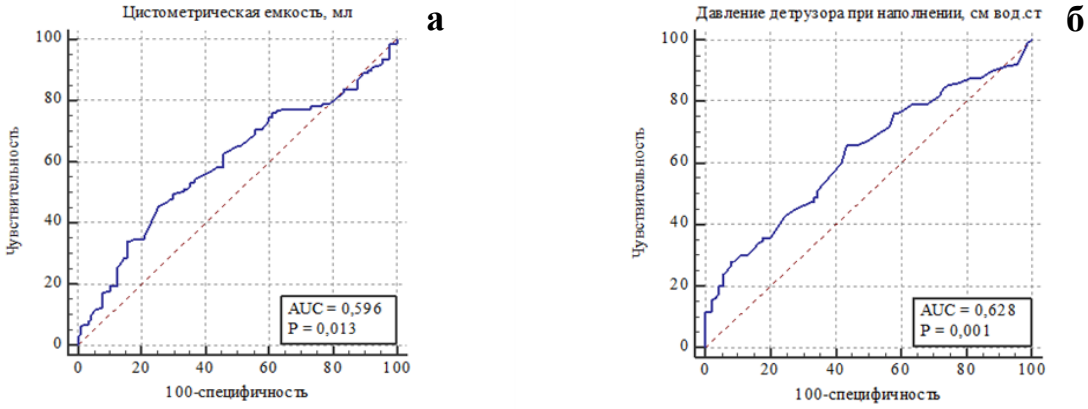

Рисунок 12 - ROC кривые, характеризующие зависимость вероятности развития урологических осложнений: а) от значения цистометрической емкости, б) от значения давления детрузора в точке утечки

Для выявления предикторов развития всех клинически значимых осложнений (со стороны почек и мочевого пузыря) был выполнен регрессионный анализ по Коксу с пошаговым отбором тех факторов, которые статистически различались при проведении однофакторного анализа. Статистически значимые различия между сравниваемыми группами получены для следующий факторов: мужской пол, балл по шкале FIM <95, максимальное детрузорное давление при наполнении >71 см вод. ст., цистометрическая емкость <207 мл/см вод. ст., комплаенс стенки мочевого пузыря <12 мл/см вод. ст., давление детрузора в точке утечки >42 см вод. ст.

В дальнейшем был проведен многофакторный анализ, в который не включались факторы, имеющие высокий коэффициент корреляции между собой. Для формирования логистической регрессии применялся метод пошагового включения, оставляющий только наиболее значимые факторы (Таблица 2).

Таблица 2 - Результаты однофакторного анализа для ряда показателей комплексного уродинамического исследования, влияющие на частоту развития всех осложнений (пороговое значения для количественных показателей получены методом ROC-анализа)

Показатель	ОШ	p
Максимальное детрузорное давление наполнения более 71 см вод. ст.	2,89 (95% ДИ: 1,20 – 6,96)	0,016
Комплаенс мочевого пузыря менее 12 мл/см вод. ст.	1,32 (95% ДИ: 0,77 – 2,28)	0,304
Цистометрическая емкость менее 207 мл	2, 08 (95% ДИ: 1,19 – 3,62)	0,009
Балл по шкале FIM менее 95 баллов	1,75 (95% ДИ: 1,014 – 3,012)	0,044
Детрузорное давление в точке утечки более 42 см вод. ст.	2, 52 (95% ДИ: 1,45 – 4,39)	<0,001
Мужской пол	2,03 (95% ДИ: 1,14 – 3,62)	0,015
Выраженная трабекулярность стенки мочевого пузыря	1,88 (95% ДИ: 1,09 – 3,25)	0,022
ОШ – отношение шансов, ДИ - достоверный интервал		

Методом бинарной логистической регрессии была разработана прогностическая модель для определения вероятности развития всех осложнений.

Наблюдаемая зависимость описывается уравнением:

$$\mathbf{P = 1 / (1 + e^{-z}) \times 100\%,}$$

где

$z = -0{,}168 + 0{,}403X1_{мужской} + 0{,}321X_2 + 1{,}001X_3 + 0{,}910X_4 – 0{,}846X_5$

где P – вероятность развития всех осложнений,

X_1 – мужской пол,

X_2 – балл по шкале FIM менее 95 баллов,

X_3 – максимальное детрузорное давление наполнения выше 71 см вод. ст.,

X_4 – цистометрическая емкость менее 207 мл,

X_5 – детрузорное давление в точке утечки более 42 см вод. ст.

Полученная регрессионная модель является статистически значимой (p=0,035). Исходя из значения коэффициента детерминации Найджелкерка, модель объясняет 16,5% наблюдаемой дисперсии.

Для повышения чувствительности модели и проверки ее адекватности был проведен ROC-анализ. ROC кривая, характеризующая вероятность развития всех осложнений у пациентов с травматической болезнью спинного мозга, приведена на Рисунке 13.

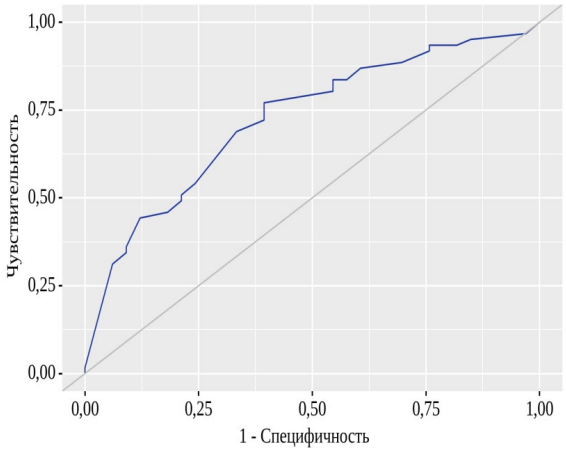

Рисунок 13 - ROC кривая, характеризующая вероятность развития урологических осложнений

По результатам проведенного ROC анализа при пороге отсечения более 0,577 площадь под ROC-кривой составила 0,724±0,052 с 95% ДИ: 0,622 – 0,826 (p <0,001). Чувствительность и специфичность модели составили 77,0% и 60,6% соответственно, что говорит о ее высокой прогностической ценности.

Таким образом, предикторами развития осложнений со стороны почек и мочевого пузыря у пациентов с ТБСМ являлись следующие факторы: мужской пол, показатель шкалы функциональной независимости FIM <95 баллов, максимальное детрузорное давление >71 см вод. ст., давление детрузора в точке утечки >42 см вод. ст., цистометрической емкости <207 мл, комплаенс мочевого пузыря <12 мл/см вод ст., выраженная трабекулярность стенки мочевого пузыря. В исследовании получена надежная модель для прогнозирования осложнений со стороны мочевыводящих путей у пациентов с ТБСМ. Раннее прогнозирование осложнений позволит разработать индивидуальный план наблюдения и реабилитации пациента, выработать эффективную тактику по профилактике описанных клинически значимых урологических осложнений.

Исследование по прогнозированию рисков развития урологических осложнений у пациентов с ТБСМ выявило, что наибольшей прогностической значимостью обладают патологические количественные показатели уродинамического исследования. Таким образом, подтверждается ключевая роль комплексного уродинамического исследования (КУДИ) в прогнозировании развития возможных урологических осложнений у пациентов с ТБСМ.

Модификация ретроградной уретрографии у пациентов с ТБСМ

На основании регулярного обследования наблюдаемых 219 пациентов с ТБСМ установлено, что уретральные осложнения у них встречались в 8,68% наблюдений. При этом уретральные осложнения характерны преимущественно для мужской популяции больных ТБСМ. Наиболее точным

методом визуализации уретры и ее изменений остается ретроградная уретрография (РУ). Однако этот классический метод рентгеноконтрастной диагностики имеет ряд сложностей при обследовании пациентов с ТБСМ, которые связаны с последствиями травмы спинного мозга в виде гетеротопических оссификатов, а также спастического состояния мышц нижних конечностей, промежности и поперечно-полосатого сфинктера уретры (ППСУ). Эти тонические мышечные расстройства могут создавать препятствия как при укладке пациента для рентгенологического исследования, так и для визуализации уретры во время введения контрастного препарата в уретру. Сложности, с которыми пришлось столкнуться при выполнении РУ у пациентов с ТБСМ, обусловили модификацию техники выполнения классического метода исследования.

В исследовании по разработке и обоснованию оптимизированного метода рентгенологической визуализации уретры для диагностики ее структурных изменений участвовало 74 пациента мужского пола с ТБСМ. Модифицированная методика была использована при обследовании 40 пациентов, а ее преимущества изучены и сопоставлены с результатами исследования 34 пациентов контрольной группы, которым проведена классическая РУ. Модификация РУ заключалась в двухфазном контрастировании уретры с помощью лубрицированного уретрального катетера с фиксированным гидрофильным покрытием. В первой фазе контрастировалась пенильная – передняя часть уретры. Во второй фазе исследования катетер заводился в уретру до бульбозного или мембранозного (зоны поперечно-полосатого сфинктера уретры) ее отдела и контрастировалась задняя часть уретры и область шейки мочевого пузыря (Рисунок 14, 15).

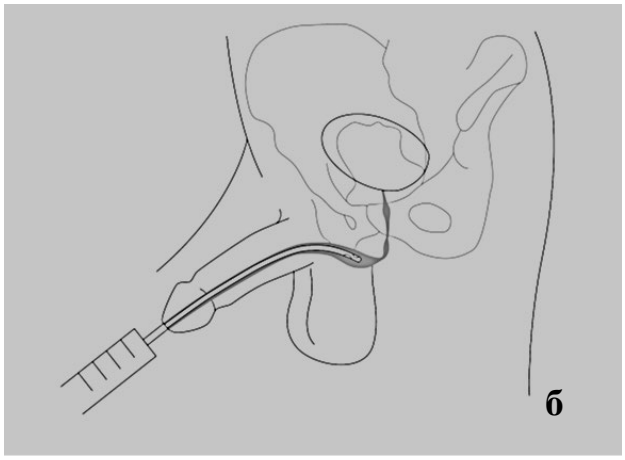

Рисунок 14 – Схема проведения модифицированной уретрографии с двухэтапным контратисрованием: а) на первом этапе контрастируется пенильная часть уретры до поперечно-полосатого сфинктера; б) на втором этапе – задние отделы уретры до мочевого пузыря

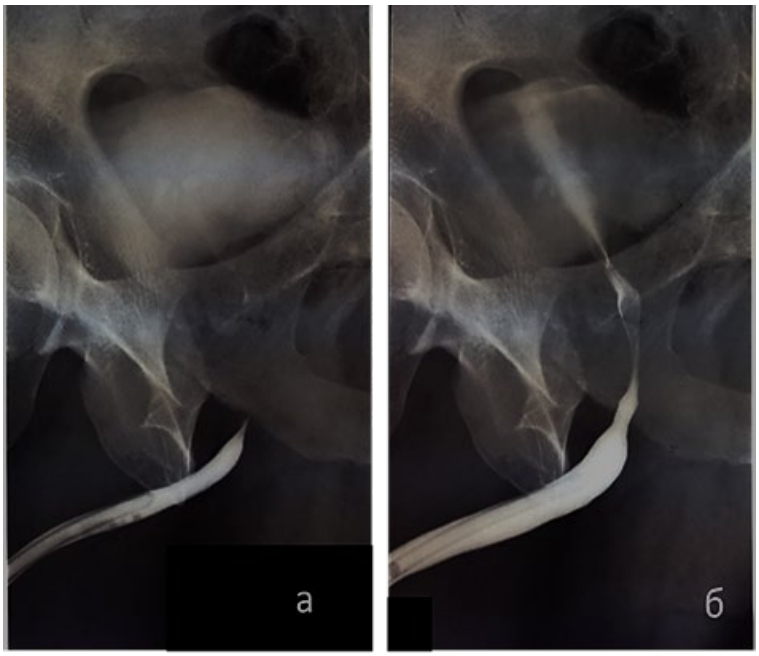

Рис. 15 - Уретрограмма, выполненная по модифицированной методике: а) лубрицированный катетер введен до бульбозного отдела уретры; б) второй этап введение контрастного вещества через катетер - уретра визуализируется на всем протяжении

Пациенты обоих групп исследования имели показания к проведению РУ, были сопоставимы по основным клинико-анамнестическим характеристикам, регистрируемым трудностям укладки на рентгенологическом столе из-за спастических (p=0,956) и ортопедических проблем (p=0,461).

Оцениваемая способность к контрастированию задней уретры была достигнута в 100% случаев применения модифицированной методики и в 68,75% случаев классической РУ (p=0,240). Диагностическими результатами модифицированной РУ явилось выявление стриктуры передней уретры у 3 (6,5%) человек, задней уретры у 2 (5%) и одно наблюдение комбинированной стриктура переднего и заднего отделов уретры. Множественные ложные уретральные ходы визуализированы в 2 (5%) случаях, дивертикулы уретры – 2 (5%) случаях, уретральный свищ - в одном наблюдении. При классической РУ были диагностированы стриктура переднего отдела уретры у 3 (8,82%) пациентов, ложный уретральный ход – в 3 случаях (8,82%), стриктура задней уретры у одного больного.

Несмотря на то, что модификация РУ подразумевает катетеризацию висячего отдела уретры, документированные ее осложнения в виде уретрорагии, манифестации ИМП, дискомфорта и автономной дисрефлексии были сопоставимы с осложнениями классической РУ (p=0,858).

Предложенная модификация ретроградной уретрографии может быть рекомендована к широкому клиническому применению при диагностике уретральных осложнений у пациентов с травматической болезнью спинного

мозга. При выявлении изменений задней уретры она может помочь определить дальнейшую оперативную тактику лечения.

Внутридетрузорные инъекции ботулинического токсина в профилактике урологических осложнений

Учитывая прогностическое значение измененных уродинамических параметров НДНМП в развитии урологических осложнений ТБСМ, была изучена возможность влияния на эти параметры инъекций БТ в стенку МП. Основанием для такого исследование послужил тот факт, что совокупность выявленных уродинамических предикторов характеризует нейрогенную детрузорную гиперактивность. В свою очередь, одним из наиболее эффективных методов купирования нейрогенной детрузорной гиперактивности является ботулинизация детрузора.

Для оценки возможности профилактики урологических осложнений ТБСМ инъекциями БТ в детрузор выполнено сравнительное исследование на 139 пациентах. Все пациенты имели нейрогенную детрузорную гиперактивность как проявление НДНМП на фоне ТБСМ. В соответствии с поставленной задачей пациенты были разделены на две группы. В основную группу вошел 71 пациент, кому были выполнены инъекции препарата БТ в стенку мочевого пузыря. Контрольная группа из 68 пациентов находилась под динамическим наблюдением.

Все пациенты были сопоставимы по исходным клинико-анамнестическим и уродинамическим показателям. Оценка эффективности результатов лечения основывалась на динамическом изучении таких параметров КУДИ как максимальное детрузорное давление, комплаенс мочевого пузыря, цистометрическая емкость. Контрольное исследование проводилось на 3, 6 и 12 мес. после оперативного вмешательства у пациентов основной группы и включения в исследование пациентов контрольной группы. Методика инъекций БТ была стандартной для лечения нейрогенной детрузорной гиперактивности с недержанием мочи. Она заключалась в выполнении 30 инъекций в детрузор 200ЕД препарата, разведенного в 30 мл физиологического раствора.

Исходные значения максимального детрузорного давления у пациентов основной группы составили 78,5 (32,5; 111) см вод. ст., а у пациентов контрольной группы 74 (27,5; 98) см вод. ст. Выполненный анализ продемонстрировал статистически значимое снижение максимального детрузорного давления через 3 месяца после оперативного вмешательства в группе пациентов, перенесших инъекции БТ, по сравнению с исходными данными и данными контрольной группы ($p=0,005$). В последующем отмечена тенденция к нарастанию исследуемого показателя, однако данная закономерность была статистически незначимой. В группе контроля значимого изменения максимального детрузорного давления не отмечено.

Отмечено статистически значимое увеличение комплаенса мочевого пузыря в оперированной группе через 3 и 6 месяцев после вмешательства по сравнению с исходным значением показателя (p <0,001). К концу 12-месячного наблюдения медиана комплаенса мочевого пузыря не отличалась от исходного уровня (p=0,697). В контрольной группе комплаенс мочевого пузыря не изменялся.

Цистометрическая емкость у пациентов, перенесших инъекции БТ в детрузор, статистически значимое увеличилась через 3 и 6 месяцев наблюдения с последующим снижением к 12 месяцу (p <0,001).

В исследовании предикторов урологических осложнений посредством ROC анализа было установлено, что если максимальное значение детрузорного давления более или равно 71 см вод. ст., значении комплаенса мочевого пузыря менее 12 мл/см вод. ст., значении цистометрической емкости менее 207 мл, осложнения со стороны почек и мочевого пузыря регистрировались чаще (отмечено на графиках Рисунка 13 красной линией).

Динамика показателей максимального детрузорного давления, комплаенса мочевого пузыря и цистометрической емкости до и после инъекций БТ в детрузор, в группе, понесшей инъекции БТ в детрузор, представлена на Рисунке 16 (данные представлены в виде медианы и межквартильного размаха).

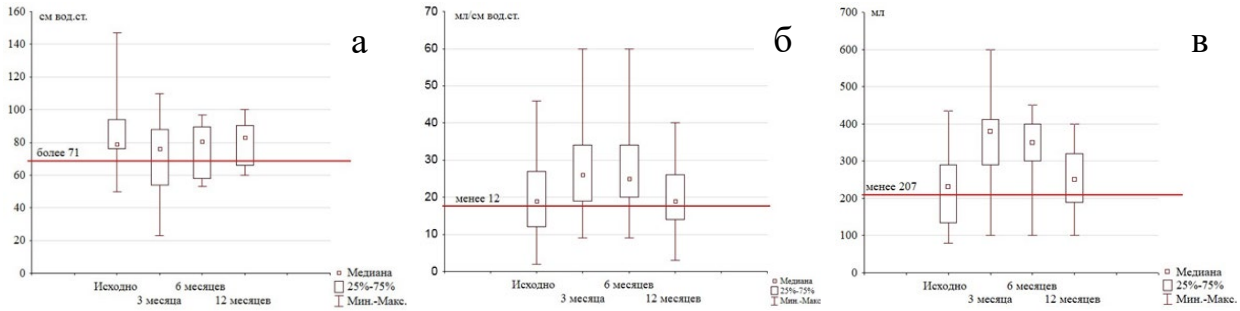

Рисунок 16 – Динамика уродинамических параметров у пациентов, которым выполнялась инъекция БТ в стенку МП: а) максимального детрузорного давления, б) комплаенса мочевого пузыря, в) цистометрической емкости

Последующий анализ частоты развития значимых урологических осложнений со стороны почек и мочевого пузыря в исследуемых группах показал, что в группе лечения эти осложнения регистрировались значительно реже по сравнению с группой контроля. Так, почечные осложнения выявлялись в 6,13 раз реже, а осложнения со стороны мочевого пузыря – в 2,84 раза реже, данные различия оказались статически значимыми (p <0,001 и p =0,003, соответственно). Также было установлено улучшение показателя индекса качества жизни по шкале QoL в группе пациентов, перенесших лечение (p <0,001).

Таким образом, установлено, что инъекции БТ в детрузор влияли на уродинамические предикторы развития урологических осложнений ТБСМ. Этот эффект сохранялся в течение 3 мес. в 91,55% случае, в течение 6 мес. - у 83,10% наблюдаемых и снижался к 12 мес. наблюдения до 16,91% ($p < 0,001$). Следовательно, внутридетрузорные инъекции БТ, изменяя уродинамические предикторы развития урологических осложнений ТБСМ, могут снижать вероятность развития таких осложнений ($p < 0,001$).

Ультразвуковая визуализация поперечно-полосатого сфинктера уретры при трансперинеальной инъекции ботулинического токсина

По нашим данным, одной из основной причин развития уретральных осложнений ТБСМ явилась длительная или травматичная катетеризация мочевого пузыря, которую связывают как с ДСД, так и с изолированным спастическим сокращением поперечно-полосатого сфинктера уретры. Инъекции БТ в ППСУ являются распространенным методом подавления его избыточного тонуса. Такое вмешательство выполняется трансперинеальным доступом с электромиографическим определением точек инъекции БТ, а также эндоскопическим доступом с оптической визуализацией ППСУ. Несмотря на достигаемый положительный результат инъекций БТ в ППСУ, отмечена низкая приверженность пациентов к этому методу лечения, что может быть объяснено необходимостью его частого повторения, инвазивностью эндоскопической техники и недостаточной эффективностью промежностных, трансперинеальных инъекций из-за низкой прецизионности инъекций, особенно в мужской популяции.

С учетом этих трудностей нами разработана методика трансперинеальных инъекций БТ с ультразвуковой визуализацией ППСУ. В основу разработанного метода была положена технология промежностных инъекций БТ в ППСУ с его локацией при электромиографии (Рисунок 17).

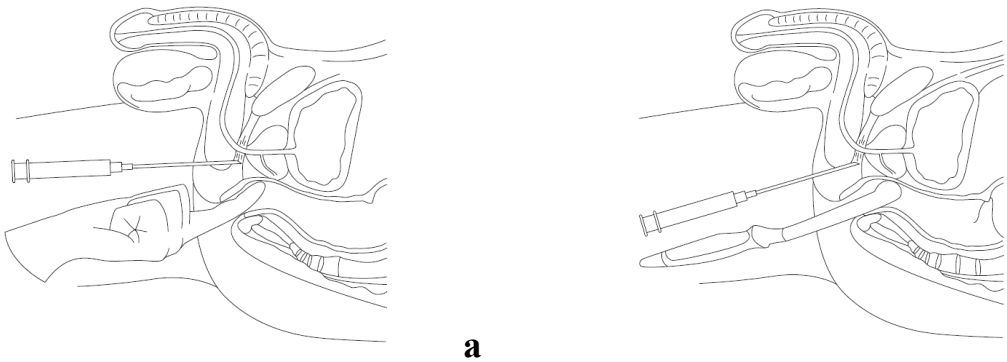

а **б**

Рисунок 17 – рисунок-схема метода трансперинеальных инъекций БТ в ППСУ: а) под ректальным пальцевым и электромиографическим контролем; б) под постоянным трансректальным ультразвуковым контролем (б)

Для выполнения инъекций нами была изучены и описаны эхосемиотические признаки поперечно-полосатого сфинктера уретры. Волокна ППСУ располагаются вокруг мембранозного отдела уретры, сфинктер визуализируется при УЗ-сканировании как изо-(гипо)-эхогенная волокнистая мышечная структура снаружи от уретры мембранозного отдела. Именно в эту структуру производилась инфильтрация БТ.

Введение иглы осуществлялось в область, расположенную вокруг уретры, ориентируясь на апикальную часть предстательной железы, которая хорошо визуализировалась при ультразвуковом исследовании. Вкол иглы через кожу осуществлялся в точке на 2 см выше анального сфинктера, латеральнее срединной линии.

Обезболивание проводилось посредством инфильтрационной анестезии кожи и мягких тканей промежности местными анестетиками. Для инъекций применяли длинную иглу 20Gx 2 и ¾ luer. Пункция выполнялась в точках, расположенных на расстоянии 1,5 см, справа от срединно-сагиттальной линии и на 1 см выше анального сфинктера. При этом пациент находился в литотомическом положении с введенным в прямую кишку трансректальным датчиком. Игла проводится параллельно продольной оси трансректального датчика. Она хорошо визуализировалась при УЗИ, ее проведение вглубь тканей осуществлялось при постоянной ультразвуковой визуализации. При достижении иглой ППСУ выполнялась инфильтрация его мышечных волокон раствором препарата БТ. Пункция осуществляется с обеих сторон от датчика. Таким образом достигалась максимальная полная инфильтрация ППСУ. В каждую точку вводилось по 2,0 мл раствора, содержащего по 50ЕД препарата. В завершении манипуляции на место пункции накладывалась асептическая повязка. На Рисунке 18 представлена сонограмма, выполненная во время выполнения пункции ППСУ.

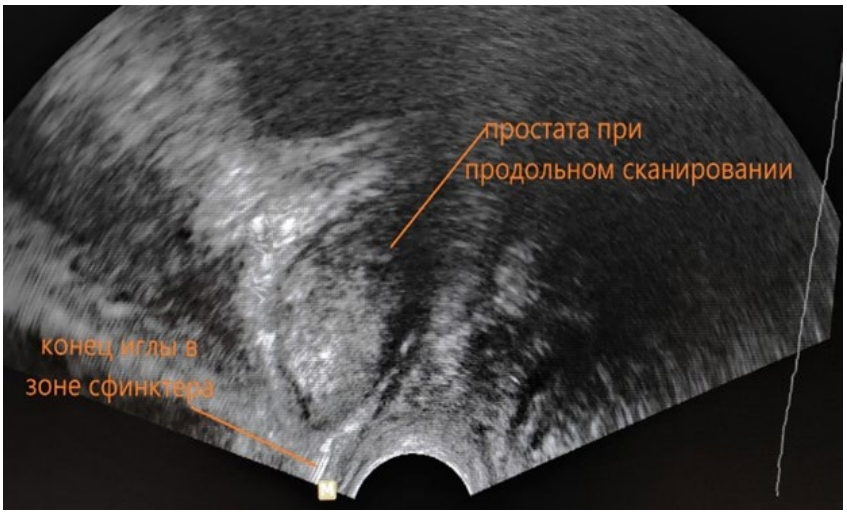

Рисунок 18 – Ультрасонограмма, демонстрирующая введение БТ в ППСУ под УЗ контролем. Трансректальная ультрасонограмма: в апикальной части предстательной железы визуализируется конец иглы в поперечно-полосатом сфинктере уретры

Оценка эффективности и безопасности предложенного метода была проведена у 36 пациентов, результаты лечения которых были сопоставлены с результатами эндоскопических инъекций 100 ЕД БТ в ППСУ у 41 больного.

В результате проведенного исследования было установлено, что трансперинеальные инъекции БТ с трансректальной ультразвуковой визуализацией ППСУ не уступают по эффективности традиционной эндоскопической технике лечения ДСД на фоне ТБСМ. Достижение клинического эффекта можно связать с точностью визуализации зоны инъекции, позволяющей добиться эффективности в достижении клинической цели через 3 месяца лечения у 55,56% пациентов и ее сохранением через 6 месяцев после манипуляции у 66,67% пациентов. Результат достижения эффекта лечения к 6 месяцу наблюдения был сопоставим с таковым в группе сравнения (p=0,939). Среди целей лечения БТ рассматривали необходимость избавления пациента от цистостомического или постоянного уретрального дренажа, уменьшение остаточной мочи, облегчение проведения уретрального катетера по уретре для опорожнения МП и изменение типа опорожнения МП.

Учитывая, что частой причиной повреждения уретры является высокий тонус ППСУ в том числе и при ДСД был проведен анализ изменения такого показателя как трудность проведения уретрального катетера в мочевой пузырь. Достоверное облегчение проведения катетера по уретре в мочевой пузырь к 6 месяцу наблюдения отмечено как после трансперинеальных (p = 0,008), так и после эндоскопических инъекций БТ (p = 0,250).

Эти данные указывают на возможность применения метода в профилактике уретральных осложнений ТБСМ. Другими, важными параметрами, оцениваемыми у пациентов обоих группах, были такие показатели КУДИ, как максимальное детрузорное давление и максимальное давление закрытия уретры (Таблица 3).

Таблица 3 – Сравнительная характеристика динамики максимального детрузорного давления и уретрального давления закрытия за весь период наблюдения, Me (Q1; Q3)

Показатель	Трансперинеальные инъекции БТ (n= 36)	Эндоскопические инъекции БТ (n=41)	p
Максимальное детрузорное давление, см вод. ст.			
Исходно	57,0 (34,0; 77,0)	27,5 (15,0; 45,0)	0,05
Через 3 месяца	47,5 (33,0; 65,0)	25,5 (15,0; 44,0)	0,032
Через 6 месяцев	56,0 (54,0; 69,5)	42,5 (24,0 59,0)	<0,001
p_{Δ}	0,341	0,096	
Максимальное давление закрытия уретры, см вод. ст.			
Исходно	102,5 (87,0; 123,5)	89,5 (67,0; 120,0)	0,239
Через 3 месяца	66,5 (49,0; 80,0)	67,0 (51,0; 88,0)	0,326
Через 6 месяцев	77,0 (65,5; 91,5)	78,0 (65,0; 93,0)	0,839
p_{Δ}	<0,001	<0,001	

На момент включения в исследовании медиана максимального детрузорного давления у пациентов основной группы была выше, чем у пациентов контрольной группы (57,0 (34,0; 77,0) против 27,5 (15,0; 45,0) см вод. ст., p=0,05). Однако во всех группах достигался статистически значимый результат снижения показателя через 3 и 6 месяцев после вмешательства. Имелись межгрупповые отличия искомого результата через 6 месяцев лечения в виде сохранения его более низкого значения у пациентов контрольной группы. Статистически значимое снижение максимального давления закрытия уретры зарегистрировано в обеих группах: в основной группе с 102,5 (87,0; 123,5) до 77,0 (65,5; 91,5) см вод. ст., а в контрольной группе – с 89,5 (67,0; 120,0) до 78,0 (65,0; 93,0) см вод. ст. (p <0,001). Межгрупповые различия отсутствовали.

Таким образом, достигаемая эффективность трансперинеальных инъекций БТ при ультразвуковой визуализации ППСУ сопоставима с классической методикой с эндоскопической визуализацией ППСУ. Учитывая небольшую инвазивность, возможность проведения в амбулаторных условиях, под местным обезболиванием и небольшой процент возможных осложнений по сравнению с эндоскопической технологией (p <0,001) модифицированный метод инъекций БТ может быть рекомендован как метод выбора для купирования ДСД у пациентов с ТБСМ.

Таким образом, как видно из проведенного исследования лучевые методы диагностики являлись основными в выявлении урологических осложнений ТБСМ. УЗИ почек и мочевого пузыря следует считать обязательными для таких пациентов перед проведением реабилитационного лечения, так как предварительные результаты ультразвукового исследования определяли весь дальнейший алгоритм их ведения.

Наличие постоянных структурных изменений ВМП явилось основанием для выполнения урографии, преимущественно КТ. Для выяснения функционального состояния почек рекомендовано проведение радиоизотопного исследования. ПМР должен быть подтвержден рентгеноконтрастной или радионуклидной цистографией. Конкременты мочевого пузыря требуют дополнительной детализации обзорной цистографией. Уретральные осложнения визуализировались методом восходящей уретрографии. Учитывая сложности с укладкой пациента после ТСМ, при ортопедических проблемах и спастическом состоянии поперечно-полосатого сфинктера уретры, чаще обусловленного ДСД, наилучшим в диагностике является применение разработанного модифицированного метода двухэтапной уретрографии с применением уретрального катетера.

По полученным данным наибольшее значение для прогнозирования урологических осложнений ТБСМ имеют данные комплексного уродинамического исследования, поэтому оно является обязательным для

пациентов, перенёсших позвоночно-спинномозговую травму. При этом следует учитывать, что тип опорожнения мочевого пузыря, уровень повреждения спинного мозга и иные показатели неврологического статуса не имеют высокой прогностической ценности.

Впервые разработанная в нашей стране ультразвуковая технология с визуализацией поперечно-полосатого сфинктера уретры для лечения ДСД инъекциями ботулинического токсина не уступает по эффективности традиционному эндоскопическому методу. Преимуществами метода следует считать его простоту в техническом исполнении, воспроизводимость и малоинвазивность.

Мы считаем, что у пациентов с ТБСМ инъекции ботулинического токсина в детрузор статистически значимо снижали детрузорное давление, повышали комплаенс и увеличивали цистометрическую емкость ($p<0,001$). Таким образом, инъекции БТ оказывают влияние на уродинамические предикторы развития значимых урологических осложнений. Инъекции ботулинического токсина в поперечно-полосатый сфинктер уретры и детрузор являются методом выбора в профилактике урологических осложнений. Влияние на уродинамические предикторы значимых урологических осложнений в течение 3 месяцев достигалось в 91,55% случаев, к 6 месяцу – в 83,10% и снижалось к 12-месячному периоду наблюдения до 16,91% ($p <0,001$).

Результаты, полученные в серии исследований когорты пациентов с травматической болезнью спинного мозга, проходящих регулярное реабилитационное лечение, позволили считать, что основными в визуализации урологических осложнений, вторичных по отношению к нейрогенной дисфункции нижних мочевыводящих путей, являются лучевые методы диагностики, предпочтительным из которых явилось УЗИ почек и мочевого пузыря, требующее регулярного своего повторения не только для выявления осложнений, но и построения оптимального алгоритма дальнейшего обследования пациентов. Что касается комплексного уродинамического исследования, то оно, безусловно, имеет высокое предсказательное значение для прогнозирования урологических осложнений, что обуславливает необходимость его регулярного проведения.

ВВОДЫ

1. Методы лучевой визуализации являются основными в диагностике урологических осложнений травматической болезни спинного мозга, позволяющие выявить структурные изменения, связанные с манифестацией инфекции мочевыводящих путей (57,99%), расширением верхних мочевыводящих путей (12,32%), пузырно-мочеточниковым рефлюксом (10,95%), повреждение уретры (5,02%), а также визуализировать камни мочевыводящих путей (33,78%).
2. Предикторами развития урологических осложнений травматической болезни спинного мозга являются: мужской пол, показатель функциональной независимости по шкале FIM <95 баллов, максимальное детрузорное давление >71 см вод. ст., давление детрузора в точке утечки >42 см вод. ст., цистометрическая емкость <207 мл, комплаенс мочевого пузыря <12 мл/см вод. ст.
3. Ультразвуковые изменения со стороны почек и мочевого пузыря чаще регистрируются в первые 12 месяцев и при высоком уровне ТБСМ (p <0,001). К наиболее ожидаемым эхографическим изменениям со стороны почек у больных ТБСМ следует отнести кисты (18,26%), истончение паренхимы (9,13%), одностороннее сморщивание (5,41%), нефролитиаз (18,26%). К наиболее ожидаемым изменениям со стороны мочевого пузыря: трабекулярность (31,50%), утолщение (10,50%), истончение и уплотнение (0,032%), множественные дивертикулы (11,87%) стенки, конкременты (20,54%) и увеличение объема остаточной мочи (43,38%) у пациентов с сохраненным мочеиспусканием.
4. Модифицированная ретроградная уретрография позволяет добиться достоверного улучшения контрастирования задней уретры за счет преодоления высокого тонуса поперечно-полосатого сфинктера уретры подведением к нему уретрального катетера (p <0,001).
5. Разработанные метод трансперинеальных инъекций БТ в поперечно-полосатого сфинктер уретры с его ультразвуковой визуализации не уступает в клинической эффективности эндоскопической визуализации (p=0,952), но является менее инвазивным и сопровождается достоверно меньшим количеством осложнений ((p=0,015).
6. Инъекции ботулинического токсина в детрузор эффективно устраняют основные уродинамические предикторы урологических осложнений ТБСМ, достоверно снижая максимальное детрузорное давление, повышая комплаенс мочевого пузыря и увеличивая цистометрическую емкость (p <0,001).
7. Оптимальный алгоритм диагностики урологических осложнений ТБСМ основан на динамическом наблюдении с регулярным проведением ультразвукового и уродинамического мониторинга состояния мочевыводящих путей.

ПРАКТИЧЕСКИЕ РЕКОМЕНДАЦИИ

1. Разработанный алгоритм применения лучевых и уродинамических методов диагностики нейрогенной дисфункции нижних мочевыводящих путей позволяет выявить предикторы урологических осложнений и визуализировать их на ранних стадиях появления.
2. С целью выявления опасности развития вторичных урологических осложнений всем пациентам с травматической болезнью спинного мозга следует выполнять функциональное уродинамическое исследование.
3. Отсутствие жалоб на нарушения мочеиспускания у пациентов с ТБСМ не является основанием для отказа от проведения ультразвукового исследования почек и мочевого пузыря, а также комплексного уродинамического исследования.
4. Всем пациентам с ТБСМ следует выполнять ультразвуковое исследование почек и мочевого пузыря для определения вторичных урологических осложнений. В позднем периоде травматической болезни спинного мозга следует выполнять ультразвуковое исследование почек и мочевого пузыря не реже 1 раза в год.
5. Подозрение на пузырно-мочеточниковый рефлюкс на основании клинической картины и УЗИ почек требует подтверждения методом рентгеноконтрастной цистографии или радионуклидной цистографии.
6. Камни почек и стойкое расширение ЧЛС при ТБСМ являются основанием для проведения КТ забрюшинного пространства, позволяющее детализировать форму, положение и плотность конкрементов, необходимые для выбора тактики оптимального лечения.
7. Для проведения модифицированной восходящей уретрографии у пациентов с ТБСМ следует использовать лубрицированные катетеры с фиксированным гидрофильным покрытием.
8. При ректальном ультразвуковом сканировании поперечнополосатый сфинктер уретры лоцируется как изо-(гипо)-эхогенная волокнистая мышечная структура, расположенная рядом с апикальной частью предстательной железы.

СПИСОК ОПУБЛИКОВАННЫХ РАБОТ ПО ТЕМЕ ДИССЕРТАЦИИ

1. Постоянная сакральная нейромодуляция в лечении нейрогенной дисфункции мочеиспускания / Н.А. Лопаткин, Р.В. Салюков. // Лечащий врач. – 2006. – № 7. – С. 32–35.
2. Функциональное состояние детрузора мочевого пузыря после инъекционного введения ботулинического токсина / И.С. Мудрая, Н.А. Лопаткин, А.Р. Ибрагимов, В.И. Кирпатовский, Р.В. Салюков. // Урология. – 2008. – № 3. – С. 27–30.
3. Лечение нейрогенной детрузорной гиперактивности и детрузорно-сфинктерной диссинергии препаратом Лантокс (Lantox) / О.И. Аполихин, И.В. Чернышев, И.И. Абдуллин, Е.М. Дутикова, О.Р. Орлова, Р.В. Салюков, Л.Е. Антонова. // Экспериментальная и клиническая урология. – 2010. – № 1. – С. 97–102.
4. Опыт применения препарата лантокса в лечении нейрогенной дисфункции мочевого пузыря / В.А. Максимов, Р.В. Салюков, А.Г. Мартов, В.И. Борисик, Ю.Р. Салюкова. // Урология. – 2010. – № 5. – С. 53–56.
5. Расстройства мочеиспускания у пациентов, перенесших позвоночно-спинномозговую травму / Н.А. Лопаткин, Р.В. Салюков. // Урология. – 2010. – № 4. – С. 54–61
6. Ретроспективный анализ течения травматической болезни спинного мозга у подростков / Ф.А. Бушков, М.А. Бжилянский, А.П. Шарандак, Р.В. Салюков // Детская и подростковая реабилитация. – 2010. - Т.1. - №14. – С. 13-18.
7. Осложнения травматической болезни спинного мозга у подростков / Ф.А. Бушков, С.Ю. Плотников, Е.А. Скрябина, С.А. Еганян, Р.В. Салюков, А.П. Шарандак. //Детская и подростковая реабилитация. – 2010. – Т. 2. – № 15. – С. 9–13.
8. Совершенствование специализированной реабилитации раненых с тяжелыми сочетанными ранениями и повреждением спинного мозга (в Главном клиническом госпитале МВД России) / Е.А. Войновский, А.И. Паневин, И.В. Луппова, А.И. Долбинин, Д.В. Фролов, Р.В. Салюков, А.В. Сафин. // Медицинский вестник МВД. – 2013. – Т. 6. – № 67. – С. 33–40.
9. К вопросу о динамическом наблюдении за пациентами с нейрогенной дисфункцией мочеиспускания в позднем восстановительном периоде после позвоночно-спинномозговой травмы / Р.В. Салюков, З.А. Кадыров, А.Н. Комаров, Р.С. Курбанов. // Медицинский вестник Башкортостан. – 2013. – Т. 8. – № 2. – С. 147–149.
10. Опыт применения ботулинического токсина в коррекции нейрогенной дисфункции мочеиспускания у мужчин с цервикальной посттравматической миелопатией / Р.В. Салюков, З.А. Кадыров, А.Н.

Комаров, А.А. Самко. // Вопросы урологии и андрологии. – 2013. – Т. 2. – № 2. – С. 10–15.
11. Инфекция мочевыводящих путей у больных с позвоночно-спинномозговой травмой : обзор литературы / Р.В. Салюков, А.С. Колмаков, А.Г. Мартов. // Consilium Medicum. – 2016. – Т. 18. – № 7. – С. 60–65.
12. Нарушения мочеиспускания при шейном уровне позвоночно-спинномозговой травмы / Р.В. Салюков, А.С. Колмаков. // Consilium Medicum. – 2016. – Т. 18. – № 2.1. – С. 45–48.
13. Чувствительность и специфичность симптомов инфекции мочевых путей у пациентов, перенесших травму спинного мозга, находящихся на периодической катетеризации / Р.В. Салюков, А.С. Колмаков. // Вестник восстановительной медицины. – 2017. – Т. 2. – № 78. – С. 84–89.
14. Нейрогенные расстройства мочеиспускания при травме позвоночника и спинного мозга : взгляд уролога и невролога / Г.Е. Тищенко, И.В. Бородулина, Р.В. Салюков, А.П. Рачин. // РМЖ. – 2017. – Т. 25. – № 9. – С. 653–656.
15. Инфекция мочевыводящих путей при позвоночно-спинномозговой травме (лекция) / Р.В. Салюков, А.С. Колмаков. // Consilium Medicum. – 2017. – Т. 19. – № 2-1. – С. 98–101.
16. Вегетативная дисрефлексия у пациентов с травматической шейной миелопатией : оригинальная статья / Ф.А. Бушков, Р.В. Салюков. // Consilium Medicum. – 2019. – Т. 21. – № 9. – С. 126–130.
17. Периодическая катетеризация мочевого пузыря при цервикальной тетраплегии / Ф.А. Бушков, Р.В. Салюков, Ш.Г. Машанеишвили, Е.В. Романовская. // Consilium Medicum. – 2019. – Т. 21. – № 2. – С. 64–68.
18. Катетеры для периодической катетеризации мочевого пузыря, как техническое средство реабилитации пациентов с нейрогенной дисфункцией нижних мочевыводящих путей : вопросы организации обеспечения инвалидов / Л.П. Кезина, Р.В. Салюков, Г.Е. Тищенко. // Физическая и реабилитационная медицина, медицинская реабилитация. – 2019. – Т. 4. – № 4. – С. 77–81.
19. Опыт применения сочетанной пудендальной и сакральной электростимуляции у пациентки с хронической тазовой болью / А.А. Полушкин, Э.Д. Исагулян, А.А. Томский, Р.В. Салюков. // Урологические ведомости. – 2019. – Т. 9. – № 3. – С. 57–64.
20. Применение хирургической нейромодуляции для лечения хронической тазовой боли / А.А. Полушкин, Э.Д. Исагулян, А.А. Томский, Е.В. Дорохов, Р.В. Салюков. // Вопросы нейрохирургии им. Н.Н. Бурденко. – 2019. – Т. 83. – № 2. – С. 49–58.
21. Онаботулинотоксин в лечении детрузорной гиперактивности у пациентов с позвоночно-спинномозговой травмой (обзор литературы) / Р.В. Салюков, А.С. Колмаков, А.Г. Мартов. // Consilium Medicum. – 2019. – Т. 21. – № 7. – С. 58–63.

22. Лечение нейрогенного гиперактивного мочевого пузыря ботулиническим токсином / Р.В. Салюков, Ю.Р. Салюкова. // Нервные болезни. – 2020. – № 2. – С. 69–74.
23. Опыт лечения гиперактивного мочевого пузыря : клинические наблюдения / Р.В. Салюков, Ю.Р. Салюкова, М.В. Фролова. // РМЖ. – 2020. – Т. 28. – № 13. – С. 14–18.
24. Социально-экономические аспекты нейрогенных дисфункций в урологии / Г.Р. Касян, Р.О. Древаль, Г.Г. Кривобородов, З.К. Гаджиева, Р.В. Салюков, Р.В. Строганов, В.В. Шипицын. // Урология. – 2020. – № 5. – С. 127–132.
25. Автономная дисрефлексия в практике уролога / Р.В. Салюков, Ф.А. Бушков, М.В. Фролова. // Урологические ведомости. – 2021. – Т. 11. – № 3. – С. 257–262.
26. Мужской фактор бесплодия при травматической болезни спинного мозга / М.Н. Коршунов, М.В. Сонина, З.А. Кадыров, Е.С. Коршунова, Р.В. Салюков. // Андрология и генитальная хирургия. – 2021. – Т. 22. – № 4. – С. 22–26.
27. Оценка риска развития автономной дисрефлексии при комплексном уродинамическом исследовании у пациентов после травмы спинного мозга / А.А. Камалов, Д.А. Охоботов, М.Е. Чалый, М.В. Фролова, И.В. Хуторной, Р.В. Салюков. // Вестник урологии. – 2022. – Т. 10. – № 4. – С. 43–53.
28. Новый подход к ретроградной уретрографии у пациентов с травматической болезнью спинного мозга / А.Ю. Павлов, Р.В. Салюков, З.С. Цаллагова, Е.В. Касатонова, П.М. Котляров. // Вестник Российского научного центра рентгенорадиологии Минздрава России : электронный журнал. – 2022. – Т. 22. – № 3. – С. 65–82.
29. Возможности нейромодуляции при нейрогенной дисфункции нижних мочевыводящих путей / Г.Ю. Ярин, Е.И. Крейдин, Р.В. Салюков, Е.В. Касатонова, С.В. Астраков, А.В. Бершадский, И.А. Вильгельми, А.И. Шевела. // Вестник урологии. – 2022. – Т. 10. – № 3. – С. 106–121.
30. Значение ультразвукового мониторинга в диагностике урологических осложнений верхних мочевых путей при позвоночно-спинномозговой травме / А.Ю. Павлов, Р.В. Салюков, З.С. Цаллагова, Е.В. Касатонова, П.М. Котляров. // Вестник Российского научного центра рентгенорадиологии Минздрава России : электронный журнал. – 2022. - Т. 22. – № 4. – С. 65–82.
31. Эффективность трансперинеальных инъекций ботулинического токсина под контролем ультразвука для лечения детрузорно-сфинктерной диссинергии / Р.В. Салюков, А.Ю. Павлов, П.М. Котляров, З.С. Цаллагова, Е.В. Касатонова. // Вестник медицинского института непрерывного образования. – 2023. - Т. 3. - № 1. – С. 93-97.

ПЕРЕЧЕНЬ УСЛОВНЫХ СОКРАЩЕНИЙ И ОБОЗНАЧЕНИЙ

БТ – ботулинический токсин
ВМП – верхние мочевыводящие пути
ДСД – детрузорно-сфинктерная диссинергия
ИМП – инфекция мочевыводящих путей
КТ – компьютерная томография
КУДИ – комплексное уродинамическое исследование
МКБ – мочекаменная болезнь
МП – мочевой пузырь
НДНМП – нейрогенная дисфункция нижних мочевыводящих путей
ПМР – пузырно-мочеточниковый рефлюкс
ППСУ-поперечно-полосатый сфинктер уретры
РУ - ретроградная уретрография
ТБСМ – травматическая болезнь спинного мозга
ТСМ – травма спинного мозга
УЗИ – ультразвуковое исследование
ЧЛС – чашечно-лоханочная система